UNIVERSIDADE ESTADUAL DO CEARÁ
FACULDADE DE VETERINÁRIA
MESTRADO PROFISSIONAL EM BIOTECNOLOGIA
EM SAÚDE HUMANA E ANIMAL

MARCELLO PITTA DE SOUZA

PREVENÇÃO DE ADERÊNCIA ABDOMINAL PÓS-CIRÚRGICA COM O USO DE SOLUÇÃO DE IRRIGAÇÃO À BASE DE ÁGUA DE COCO EM PÓ – ESTUDO EXPERIMENTAL

FORTALEZA – CEARÁ
2018

MARCELLO PITTA DE SOUZA

PREVENÇÃO DE ADERÊNCIA ABDOMINAL PÓS-CIRÚRGICA COM O USO DE SOLUÇÃO DE IRRIGAÇÃO À BASE DE ÁGUA DE COCO EM PÓ – ESTUDO EXPERIMENTAL

Dissertação apresentada ao Curso de Mestrado Profissional em Biotecnologia em Saúde Humana e Animal da Faculdade de Veterinária da Universidade Estadual do Ceará, como requisito parcial à obtenção do grau de mestre em Biotecnologia.

Orientador: Prof. Dr. Nilberto Robson Falcão do Nascimento.

Coorientadoras: Prof.ª Dr.ª Cristiane Clemente de Mello Salgueiro e Prof.ª Dr.ª Ivelise Regina Canito Brasil.

FORTALEZA – CEARÁ

2018

Dados Internacionais de Catalogação na Publicação

Universidade Estadual do Ceará

Sistema de Bibliotecas

Souza, Marcello Pitta de.

Prevenção de aderência abdominal pós-cirúrgica com o uso de solução de irrigação à base de água de coco em pó – estudo experimental [recurso eletrônico] / Marcello Pitta de Souza. – 2018.

1 CD-ROM: il.; 4 ¾ pol.

CD-ROM contendo o arquivo em formato PDF do trabalho acadêmico com 114folhas, acondicionado em caixa de DVD Slim (19 x 14 cm x 7 mm).

Dissertação (mestrado profissional) – Universidade Estadual do Ceará, Mestrado Profissional em Biotecnologia em Saúde Humana e Animal, Fortaleza, 2018.

Área de Concentração: Biotecnologia.

Orientação: Prof. Dr. Nilberto Robson Falcão do Nascimento.

Coorientação: Prof.ª Dr.ª Cristiane Clemente de Melo Salgueiro; Prof.ª Dr.ª Ivelise Regina Canito Brasil.

1. Pós-operatório. 2. Aderência abdominal. 3. Água de coco. I. Título.

MARCELLO PITTA DE SOUZA

PREVENÇÃO DE ADERÊNCIA ABDOMINAL PÓS-CIRÚRGICA COM O USO DE SOLUÇÃO DE IRRIGAÇÃO À BASE DE ÁGUA DE COCO EM PÓ – ESTUDO EXPERIMENTAL

Dissertação apresentada ao Curso de Mestrado Profissional em Biotecnologia em Saúde Humana e Animal da Faculdade de Veterinária da Universidade Estadual do Ceará, como requisito parcial à obtenção do grau de mestre em Biotecnologia.

Aprovada em: 06 de abril de 2018.

BANCA EXAMINADORA

Prof. Dr. Nilberto Robson Falcão do Nascimento
(UECE – Presidente/Orientador)

Prof.ª Dr.ª Cristiane Clemente de Mello Salgueiro
(CESMAC – Coorientadora)

Prof. Dr. Rommel Prata Regadas
(UECE – Examinador)

Prof. Dr. Paulo Ricardo de Oliveira Bersano
(UECE – Examinador Externo)

Aos três amores da minha vida: minhas filhas Valentina e Marcella e minha esposa Danielle.

AGRADECIMENTOS

À Deus por ter me transmitido ânimo para o término desta empreitada.

À minha querida e estimada esposa Danielle por ter tido a compreensão e a paciência por todas as horas que fiquei ausente do seu convívio e de nossas filhas. Sem o seu amor e compreensão, minha querida esposa, nada disso teria se concretizado.

À minhas filhas Valentina e Marcella por serem o estímulo do meu crescimento pessoal e profissional e por serem a razão do meu viver.

Aos meus pais Benedito e Lucélia por me apoiarem nesta caminhada.

Ao meu orientador Prof. Dr. Nilberto Robson Falcão do Nascimento, por ter me acolhido nessa reta final.

À minha coorientadora Prof.ª Dr.ª Cristiane Clemente de Mello Salgueiro por ter me incentivado desde o início com a escolha do meu tema. Sua ajuda e orientação foram imprescindíveis. Você acreditou em mim desde o início, deu-me ânimo nos momentos de dificuldade, participou e se entregou de corpo e alma nos nossos experimentos apesar do pouco tempo que tinha disponível. Sempre solícita em tirar minhas dúvidas. Nesta caminhada ganhei uma amiga e parafraseando um autor desconhecido: “amigo é um presente que você dar a si mesmo”.

À minha coorientadora Prof.ª Dr.ª Ivelise Regina Canito Brasil por ter feito parte desta história com sua lucidez e prática cirúrgica tendo sido fundamental na orientação do meu experimento com o manuseio dos animais. Não tinha nenhuma prática em realizar cirurgia em animais e você teve paciência e me ensinou da melhor maneira possível. Agradeço também a sua ajuda nas correções importantes realizadas na minha dissertação.

Ao Prof. Dr. José Ferreira Nunes, por incentivar a todos os alunos do mestrado nesta caminhada difícil.

A todos os professores do mestrado pelo afinco e dedicação em transmitir os seus conhecimentos.

À minha cunhada Kelly, médica veterinária, ao professor de patologia veterinária Dr. Belarmino, ao aluno de mestrado Marcos Antônio, aos profissionais do Biotério da Unichristus pelo apoio incondicional na realização dos experimentos com os animais. A ajuda de vocês foi de fundamental importância na realização dos experimentos.

A todos aqueles que não foram citados, mas contribuíram com este trabalho, minha gratidão estará com todos vocês.

“Aprender é a única coisa de que a mente nunca se cansa, nunca tem medo e nunca se arrepende.”

(Leonardo Da Vinci)

RESUMO

A aderência pós-operatória é um importante problema que se desenvolve na maioria das cirurgias abdominais e geralmente se formam no período pós-operatório precoce. Buscando minimizar tal problemática o estudo objetivou avaliar a prevenção de aderência abdominal pós-cirúrgica com o uso de solução de irrigação à base de água de coco em pó em estudo pré-clínico em ratos através de análises macro e microscópicas. Foram utilizados 30 ratos Wistar jovens machos, divididos em três grupos com 10 animais cada: G1 (controle) - escarificação do ceco com gaze sem colocação de nenhuma substância e reabordagem cirúrgica com 14 dias; G2 (Ringer lactato) - escarificação do ceco com gaze e irrigação com 1,0 (um) ml de Ringer lactato no local previamente escarificado do ceco; e G3 (tratamento; ACP-410) - escarificação do ceco com gaze e irrigação com 1,0 (um) ml de solução de ACP-410 no local previamente escarificado do ceco. A partir do 1º dia de pós-operatório (1º PO), todos os animais de cada grupo eram observados diariamente. Os parâmetros verificados no PO foram peso corporal do animal e aspecto da ferida cirúrgica. A avaliação macroscópica das aderências abdominais baseou-se na escala de Nair, e a microscópica na escala de Yildiz (fibrose, inflamação periserosal e formação de corpo estranho/granuloma). Com relação à massa corpórea, a mesma variou ao longo do tempo do estudo, mas sem diferença entre os grupos ($p > 0,05$). Houve o surgimento de fibrina na ferida cirúrgica em um número reduzido de animais ($p > 0,05$). Na avaliação macroscópica, pode-se observar que a mediana dos escores observada no G1 foi de 3 (2-4), no G2 de 3 (2-4) e no G3 de 1 (1-4), onde houve no G3 menor formação de aderências ($p < 0,05$) e que no G1 e G2 houve similar formação de aderências ($p > 0,05$), ou seja, que o uso da solução de irrigação à base de água de coco em pó (ACP-410) se mostrou efetiva na prevenção do aparecimento de aderências abdominais. Na avaliação microscópica, quanto a: (a) fibrose, no G2 houve maior área de fibrose que no G1 ($p < 0,05$) e que a área de fibrose entre os grupos G1 e G3 foram similares ($p > 0,05$); (b) inflamação periserosal, no G2 houve maior escore de inflamação periserosal ($p < 0,05$), sem diferença entre os grupos G1 e G3 ($p > 0,05$); no G1 houve predomínio de células inflamatórias mais ao redor dos vasos da serosa, enquanto que no G3, no tecido neo-formado; e (c) formação de granuloma, o G2 apresentou uma prevalência de granulomas mais alto que G1 ($p < 0,05$), sem haver diferenças entre os grupos de G1 e G3 ($p > 0,05$). Diante dos resultados, pode-se concluir que o uso da solução de Ringer lactato predispõe à formação de aderências pós-operatórias em ratos, o uso de ACP-410 mostrou ser eficiente na diminuição da formação de aderências peritoneais em modelo animal (ratos) e que estudos posteriores são necessários para validar o uso futuro em humanos.

Palavras-chave: Pós-operatório. Aderência abdominal. Água de coco.

ABSTRACT

Postoperative adhesion is an important problem that develops in most abdominal surgeries and usually forms in the early postoperative period. In order to minimize this problem, the study aimed to evaluate the prevention of post-surgical abdominal adhesion with the use of irrigation solution based on powdered coconut water in a preclinical study in rats through macro and microscopic analysis. Thirty male Wistar rats were divided into three groups with 10 animals each: G1 (control) - scarification of the cecum with gauze without placing of any substance and surgical reassembly with 14 days; G2 (Ringer lactate) - scarification of the cecum with gauze and irrigation with 1.0 (one) ml of Ringer lactate at the previously scarified site of the cecum; and G3 (treatment; ACP-410) - scarification of the cecum with gauze and irrigation with 1.0 (one) ml of ACP-410 solution in the pre-scarified cecum site. From the 1st postoperative day (1st PO), all the animals in each group were observed daily. The parameters verified in the PO were body weight of the animal and aspect of the surgical wound. The macroscopic evaluation of the abdominal adhesions was based on the Nair scale, and the microscopic on the Yildiz scale (fibrosis, periserosal inflammation and foreign body formation / granuloma). Regarding body mass, it varied over the study time, but there was no difference between the groups ($p > 0.05$). There was fibrin on the surgical wound in a small number of animals ($p > 0.05$). In the macroscopic evaluation, it can be observed that the median of the scores observed in G1 was 3 (2-4), in the G2 of 3 (2-4) and in the G3 of 1 (1-4), where there was a lower G3 ($p < 0.05$) and that in G1 and G2 there was similar adhesion formation ($p > 0.05$), that is, the use of ACP-410 was effective in preventing the appearance of abdominal adhesions. In the microscopic evaluation, in relation to: (a) fibrosis, there was a greater area of fibrosis in G2 than in G1 ($p < 0.05$) and that the fibrosis area between groups G1 and G3 were similar ($p > 0.05$); (b) periserosal inflammation, in G2 there was a higher periserosal inflammation score ($p < 0.05$), with no difference between groups G1 and G3 ($p > 0.05$); in G1 there was predominance of more inflammatory cells around the serosa vessels, whereas in G3, in the neo-formed tissue; and (c) granuloma formation, G2 had a higher prevalence of granulomas than G1 ($p < 0.05$), with no differences between G1 and G3 groups ($p > 0.05$). Based on the results, it can be concluded that the use of ringer lactate solution predisposes to the formation of postoperative adhesions in rats, the use of ACP-410 has been shown to be efficient in reducing the formation of peritoneal adhesions in animal models (rats) and that further studies are needed to validate future human use.

Keywords: Postoperative. Abdominal adhesion. Coconut water.

LISTA DE ILUSTRAÇÕES

Figura 1 - **Representação do coqueiro e de seu fruto, o coco**..... 31

Figura 2 - **Ilustração do crescimento do coco**..... 32

Figura 3 - **Uso intravenoso da água de coco**..... 37

Figura 4 - **Aderências pós-operatórias peritoneais em ratos**..... 51

Figura 5 - **Avaliação microscópica de fibrose**..... 53

Figura 6 - **Avaliação microscópica de inflamação periserosal**..... 53

Figura 7 - **Avaliação microscópica de presença de granuloma**..... 53

Figura 8 - **Ilustração da água de coco em pó – ACP**..... 57

Figura 9 - **Animal imobilizado em decúbito dorsal, após tricotomia e incisão inicial**..... 62

Figura 10 - **Visualização do ceco exposto do animal**..... 62

Figura 11 - **Escarificação do ceco do animal**..... 63

Figura 12 - **Aparecimento de petéquias no ceco do animal**..... 64

Figura 13 - **Visualização do fechamento da ferida cirúrgica do animal**..... 64

Figura 14 - **Ceco do animal sendo irrigado com ACP-410**..... 65

Figura 15 - **Aquecimento dos animais com lâmpada vermelha**..... 66

Figura 16 - **Incisão cirúrgica em formato de "U"**..... 67

Figura 17 - **Foto ilustrativa do grau 1 de aderências de acordo com o método de Nair, sendo observada uma "ponte" entre o ceco e a bexiga**..... 69

Figura 18 - **Foto ilustrativa do grau 2 de aderências de acordo com o método de Nair, sendo observada duas "pontes" entre o ceco e a víscera adjacente**..... 70

Figura 19 - **Foto ilustrativa do grau 3 de aderências de acordo com o método de Nair, sendo observada uma massa entre o intestino e o ceco sem aderir à parede abdominal**..... 70

Figura 20 - **Foto ilustrativa do grau 4 de aderências de acordo com o método de Nair, sendo observado o ceco diretamente aderido à parede abdominal**..... 71

Figura 21 - **Foto ilustrativa do grau 1 de aderências de acordo com**

o método de Nair, em animal no 7º PO do experimento piloto..... 75

Figura 22 - **Foto ilustrativa do grau 2 de aderências de acordo com o método de Nair, em animal no 14º PO do experimento piloto**..... 75

Figura 23 - **Foto ilustrativa do grau 3 de aderências de acordo com o método de Nair, em animal no 14º PO do experimento piloto**..... 76

Gráfico 1 - **Média ± erro-padrão da massa corpórea (g) dos animais experimentais antes e após a indução da formação de aderências (D0 a D14) entre os grupos experimentais G1 (controle), G2 (ringer lactato) e G3 (ACP-410)**..... 77

Gráfico 2 - **Prevalência de fibrina ao longo dos 14 dias de avaliação sobre as feridas cirúrgicas no pós-operatório (D1 a D14) do grupo controle (G1)**..... 78

Gráfico 3 - **Prevalência de fibrina ao longo dos 14 dias de avaliação sobre as feridas cirúrgicas no pós-operatório (D1 a D14) do grupo ringer lactato (G2)**..... 78

Gráfico 4 - **Prevalência de fibrina ao longo dos 14 dias de avaliação sobre as feridas cirúrgicas no pós-operatório (D1 a D14) do grupo ACP-410 (G3)**..... 79

Gráfico 5 - **Prevalência geral ao longo dos 14 dias de avaliação sobre as feridas cirúrgicas no pós-operatório (D1 a D14) dos grupos controle (G1), ringer lactato (G2) e ACP-410 (G3)**..... 79

Gráfico 6 - **Média ± erro-padrão do número de esfregadas na parede do ceco dos ratos do experimento entre os grupos experimentais G1 (controle), G2 (ringer lactato) e G3 (ACP-410)**..... 81

Gráfico 7 - **Mediana (mínimo – máximo) dos escores da Escala de Nair e colaboradores entre os grupos experimentais G1 (controle), G2 (ringer lactato) e G3 (ACP-410) com**

relação à avaliação macroscópica do aparecimento de aderências abdominais em ratos..... 93

Gráfico 8 - **Mediana (mínimo – máximo) dos graus de fibrose segundo Yildiz *et al.* (2015) entre os grupos experimentais G1 (controle), G2 (ringer lactato) e G3 (ACP-410) com relação à avaliação microscópica do aparecimento de aderências abdominais em ratos**..... 94

Gráfico 9 - **Mediana (mínimo – máximo) dos escores de inflamação periserosal segundo Yildiz *et al.* (2015) entre os grupos experimentais G1 (controle), G2 (ringer lactato) e G3 (ACP-410) com relação à avaliação microscópica do aparecimento de aderências abdominais em ratos**..... 95

Gráfico 10 - **Prevalência de granulomas avaliados microscopicamente nos grupos experimentais G1 (controle), G2 (ringer lactato) e G3 (ACP-410)**..... 96

Quadro 1 - **Caracterização físico-química da água de coco de frutos com sete meses de idade**..... 34

Quadro 2 - **Aminoácidos encontrados na composição da água de coco**..... 35

Quadro 3 - **Composição bioquímica da água de coco em pó (ACP)** 41

Quadro 4 - **Estudos realizados com a utilização do meio de conservação à base de água de coco em pó (ACP) na área de reprodução animal**..... 43

Quadro 5 - **Critérios macroscópicos para escores de aderências de Candaz**..... 46

Quadro 6- **Sistema de escores de aderências de Numanoglu e colaboradores (2007)**..... 47

Quadro 7 - **Sistema de escores de avaliação macroscópica de aderências**..... 47

Quadro 8 - **Sistema de escores de aderências na avaliação macroscópica**..... 48

Quadro 9 - **Escores de aderências de Evans e colaboradores (1993)** 48

Quadro 10 - **Avaliação macroscópica de aderências de Oncel e colaboradores (2001)**..... 49
Quadro 11 - **Avaliação macroscópica da severidade da formação de aderências**..... 49
Quadro 12 - **Avaliação macroscópica da área de aderências**..... 50
Quadro 13 - **Categoria de escores de aderências de acordo com o** 50
método de Nair..... 68
Quadro 14 - **Componentes do bioproduto ACP-410**..... 58
Quadro 15 - **Composição da solução de ringer com lactato**..... 59
Quadro 16 - **Avaliação microscópica: escala de fibrose**..... 72
Quadro 17 - **Avaliação microscópica: escala de inflamação periserosal**..... 72
Quadro 18 - **Avaliação microscópica: escala de granuloma**..... 73
Quadro 19 - **Avaliação macroscópica dos animais do Grupo 1 (controle): fotos antes e após a escarificação do ceco**.... 82
Quadro 20A - **Avaliação macroscópica dos animais do Grupo 2 (ringer lactato): fotos antes e após a escarificação do ceco (parte 1)**..... 83
Quadro 20B - **Avaliação macroscópica dos animais do Grupo 2 (ringer lactato): fotos antes e após a escarificação do ceco (parte 2)**..... 84
Quadro 21A - **Avaliação macroscópica dos animais do Grupo 3 (ACP-410): fotos antes e após a escarificação do ceco (parte 1)**..... 85
Quadro 21B - **Avaliação macroscópica dos animais do Grupo 3 (ACP-410): fotos antes e após a escarificação do ceco (parte 2)**..... 86
Quadro 22A - **Avaliação macroscópica dos animais do Grupo 1 (controle): fotos após eutanásia no 14º PO (parte 1)**..... 87
Quadro 22B - **Avaliação macroscópica dos animais do Grupo 1 (controle): fotos após eutanásia no 14º PO (parte 2)**..... 88
Quadro 23A - **Avaliação macroscópica dos animais do Grupo 2 (ringer lactato): fotos após eutanásia no 14º PO (parte**

1)..... 89

Quadro 23B - Avaliação macroscópica dos animais do Grupo 2 (ringer lactato): fotos após eutanásia no 14º PO (parte 2)..... 90

Quadro 24A - Avaliação macroscópica dos animais do Grupo 3 (ACP-4010): fotos após eutanásia no 14º PO (parte 1)..... 91

Quadro 24B - Avaliação macroscópica dos animais do Grupo 3 (ACP-4010): fotos após eutanásia no 14º PO (parte 2)..... 92

LISTA DE TABELAS

Tabela 1 - Média ± erro-padrão da massa corpórea (g) dos animais experimentais antes e após a indução da formação de aderências (D0 a D14) entre os grupos experimentais..... 77

LISTA DE ABREVIATURAS E SIGLAS

ACP	água de coco em pó
ACP Biotecnologia	ACP Pesquisa, Desenvolvimento e Inovação Ltda.
ACP-410	solução de irrigação peritoneal à base de água de coco em pó
ACP-411	colutório à base de água de coco em pó
ACP-501	biofilmes à base de água de coco em pó
ANVISA	Agência Nacional de Vigilância Sanitária
Ca	cálcio
cal	calorias
CE	Ceará
CEUA	Comissão de Ética no Uso de Animais
Cn-AMPs	pequenos peptídeos
CONCEA	Conselho Nacional de Controle de Experimentação Animal
EUA	Estados Unidos da América
FDA	*Food and Drug Administration*
Fe	ferro
G1	Grupo controle
G2	Grupo ringer lactato
G3	Grupo ACP-410
GO	Goiás
H&E	hematoxilina-eosina
HA-CMC	Seprafilm
IAA	ácido 3-indol acético
IL	Illinois
IncubaUECE	Incubadora de Empresas e Centro de Desenvolvimento Tecnológico e Inovação da Universidade Estadual do Ceará
IPADE	Instituto para Desenvolvimento da Educação Ltda.
K	potássio
MA	Massachusetts
MAPA	Ministério da Agricultura, Pecuária e Abastecimento
Mg	magnésio

Mn	manganês
Na	sódio
NJ	New Jersey
P	fósforo
PDE-5	inibidor da fosfodiesterase 5 (tadalafila)
pH	potencial hidrogeniônico
PO	pós-operatório
PTFE	celulose oxidada regenerada
SP	São Paulo
Unichristus	Centro Universitário Christus
UV	ultravioleta
VEGF	fator do crescimento endotelial vascular

SUMÁRIO

1 INTRODUÇÃO..... 21
2 REVISÃO DE LITERATURA..... 23
2.1 ADERÊNCIA ABDOMINAL..... 23
2.1.1. Epidemiologia..... 23
2.1.2 Fisiopatologia..... 23
2.1.2.1 Mecanismo de formação de aderências abdominais..... 23
2.1.2.2 Prevenção da formação de aderências abdominais..... 25
2.1.2.3 Complicações..... 26
2.1.3 Estratégias de tratamento..... 26
2.2 ÁGUA DE COCO..... 31
2.2.1 O coqueiro e o seu fruto..... 31
2.2.2 Composição da água de coco..... 33
2.2.3 Usos da água de coco..... 35
2.2.6 Água de coco em pó (ACP)..... 39
2.3 MODELOS EXPERIMENTAIS DE FORMAÇÃO DE ADERÊNCIAS ABDOMINAIS..... 44
2.4 AVALIAÇÃO DA FORMAÇÃO DE ADERÊNCIAS ABDOMINAIS.. 45
2.4.1 Avaliação macroscópica..... 45
2.4.2 Avaliação microscópica..... 51
3 OBJETIVOS..... 55
3.1 OBJETIVO GERAL..... 55
3.2 OBJETIVOS ESPECÍFICOS..... 55
4 MATERIAL E MÉTODOS..... 56
4.1 ANIMAIS EXPERIMENTAIS..... 56
4.2 MATERIAL UTILIZADO..... 56
4.2.1 Soluções de irrigação..... 56
4.2.1.1 Solução à base de água de coco em pó (ACP-410)..... 56
4.2.1.2 Solução de ringer lactato..... 59
4.2.2 Material utilizado no procedimento cirúrgico..... 59
4.3 DESENHO EXPERIMENTAL..... 60
4.4 PROCEDIMENTO CIRÚRGICO..... 61

4.5 PROCEDIMENTOS PÓS-CIRÚRGICOS..... 66
4.6 AVALIAÇÃO MACROSCÓPICA DAS ADERÊNCIAS..... 67
4.7 PREPARO DE AMOSTRAS PARA HISTOLOGIA..... 71
4.8 EUTANÁSIA..... 72
4.9 AVALIAÇÃO MICROSCÓPICA DAS ADERÊNCIAS..... 72
4.10 ANÁLISE ESTATÍSTICA..... 73
5 RESULTADOS..... 74
5.1 EXPERIMENTO PILOTO..... 74
5.2 AVALIAÇÃO DO PESO CORPORAL DO ANIMAL E DO ASPECTO DA FERIDA CIRÚRGICA..... 76
5.3 AVALIAÇÃO MACROSCÓPICA DAS ADERÊNCIAS..... 80
5.4 AVALIAÇÃO MICROSCÓPICA DAS ADERÊNCIAS..... 93
6 DISCUSSÃO..... 97
7 CONCLUSÃO..... 101
REFERÊNCIAS..... 102
ANEXOS..... 112
ANEXO A – APROVAÇÃO COMISSÃO DE ÉTICA PARA USO DE ANIMAIS UNICHRISTUS..... 113

1 INTRODUÇÃO

Aderências abdominais são bandas de tecido fibroso que ligam as superfícies dos órgãos entre si e/ou à parede abdominal (OKABAYASHI *et al.,* 2014). Elas são um problema enfrentado pelos cirurgiões e pacientes em virtude da dificuldade em se obter acesso à cavidade abdominal e à distorção da anatomia normal, aumentando a morbidade e mortalidade num segundo procedimento cirúrgico (HWANG *et al.,* 2013).

Dos pacientes submetidos à cirurgia abdominal, de 65 a 100% desenvolverão aderências (CHATURVEDI *et al*., 2014). Naqueles que realizaram laparotomias prévias, em uma segunda intervenção, ocorrem até 93% de aderências abdominais (OKABAYASHI *et al.,* 2014). Aproximadamente 25% de todos os casos de infertilidade feminina são decorrentes das aderências pélvicas (KARIMI et al., 2016).

O mecanismo de base para o surgimento de tais aderências inclui uma injúria cirúrgica inicial ao epitélio peritoneal que ocasiona deposição de uma matriz de fibrina entre as superfícies intra-abdominais lesionadas (OKABAYASHI *et al.*, 2014). O trauma cirúrgico inicia uma cascata fisiopatológica com aumento da permeabilidade vascular das superfícies peritoneais lesionadas e a liberação de exsudatos ricos em proteínas plasmáticas, favorecendo assim a formação de uma matriz de fibrina (YUAN *et al.*, 2016).

Os sintomas clínicos de aderências abdominais variam desde pacientes assintomáticos a pacientes com dor abdominal crônica, infertilidade feminina de difícil tratamento e quadros importantes de semi-oclusão e oclusão intestinal (ZAVALA-RODRIGUES; JUAN, 2014). Outras complicações relacionadas com as aderências incluem obstrução ureteral, disfunções miccionais e dificuldade em se realizar uma nova abordagem cirúrgica em pacientes previamente submetidos à cirurgia abdominal (KARIMI et al., 2016). Somente nos EUA, as companhias de seguro e o sistema público de saúde gastam aproximadamente 1,3 bilhões de dólares por ano devido às consequências clínicas de aderências peritoneais (BROCHHAUSEN *et al*., 2012).

Diante dessa problemática, o desenvolvimento de um bioproduto natural apresenta-se na atualidade como um ramo bastante promissor. Nesse sentido, o

desenvolvimento de produtos naturais para auxiliar na prevenção de aderências abdominais pós-cirúrgicas vem sendo buscados como alternativa mais efetiva.

Sabe-se que a água de coco possui propriedades terapêuticas que fornecem benefícios do seu uso para a saúde, por ser rica em diferentes fatores de crescimento, vitaminas e íons. Em virtude de todas estas propriedades benéficas, pesquisadores da Universidade Estadual do Ceará em cooperação técnico-científica com a empresa ACP Biotecnologia, vêm desenvolvendo vários bioprodutos à base de água de coco em pó.

Pelas inúmeras características positivas da água de coco (PRADES *et al.*, 2012a,b), justifica-se neste estudo a formulação de uma solução de irrigação peritoneal à base de água de coco em pó (ACP-410) e o seu uso em modelo animal visando evitar a formação de aderências abdominais após o procedimento cirúrgico.

Pelo fato de criar formulações na prevenção de tais aderências e que se tenha uma aplicabilidade em larga escala após os resultados deste estudo em relação ao custo-benefício, torna-se relevante o uso da solução de irrigação à base de água de coco em pó no campo da pesquisa.

2 REVISÃO DE LITERATURA

2.1 ADERÊNCIA ABDOMINAL

2.1.1 Epidemiologia

A aderência pós-operatória é um importante problema que se desenvolve na maioria das cirurgias abdominais (HIZLI *et al.*, 2014) e tem sido reportada com uma frequência de 60-95%. Podem se desenvolver cinco a sete dias após uma injúria abdominal (WHANG *et al.*, 2011) e ser encontradas em até aproximadamente 55-100% dos procedimentos laparoscópicos (*second look*) ginecológicos primários (BRAUN; DIAMOND, 2014). Lin *et al.* (2014) relataram que pacientes submetidos à laparotomia têm aproximadamente 90% de risco de desenvolver aderências abdominais pós-operatórias.

As aderências resultam num aumento da necessidade de recursos e no aumento nos custos para o sistema de saúde. Apesar de décadas de pesquisa, a prevenção e o tratamento de aderências abdominais permanece frustrante (WHANG *et al.*, 2011). Em 2014, aproximadamente 1% de todas as admissões nos Estados Unidos estavam relacionadas ao tratamento de aderências peritoneais resultando num gasto de aproximadamente 1,3 bilhão de dólares (LIN *et al.*, 2014).

2.1.2 Fisiopatologia

2.1.2.1 Mecanismo de formação de aderências abdominais

O processo de formação de aderências ocorre através de lesão da serosa e consequente deposição de uma matriz de fibrina por sobre o tecido traumatizado. As células mesoteliais são facilmente lesionadas por inúmeros eventos incluindo incisão, ressecção, cauterização, secagem pela exposição ao ar e abrasão (SAHBAZ *et al.*, 2015). As aderências podem se formar primariamente em locais onde não havia num primeiro procedimento cirúrgico ou surgirem secundariamente em locais prévios onde havia sido realizada lise destas aderências num primeiro momento (BRAUN; DIAMOND, 2014).

Na presença de aderência, aumenta-se o risco de enterotomias e/ou enterectomias, prolongando-se o tempo de dissecções durante o ato operatório resultando em prolongamento do tempo cirúrgico (WHANG *et al.*, 2011).

A formação de aderências pós-cirúrgicas segue uma sequência: isquemia tecidual, reação inflamatória, depósito de fibrina, organização da fibrina, formação de colágeno e maturação com formação das aderências (HIZLI *et al.,* 2012). Embora os sistemas de escores de aderência sirvam de base para clínicos as descreverem, os seus manejos, resultados e concordância na literatura nem sempre existem (BRAUN; DIAMOND, 2014).

O trauma cirúrgico inicia uma resposta inflamatória seguida pelo aumento da permeabilidade vascular e liberação de exsudatos ricos em fibrina acarretando a formação de bandas fibrinosas. Se a fibrinólise através da cascata plasminogênio-plasmina não for efetiva, fibroblastos invadirão a aderência de fibrina levando a uma deposição de colágeno e a formação de aderências fibrosas densas (YANG *et al.*, 2010).

Além de fibroblastos, células polimorfonucleares, monócitos e leucócitos migram para dentro do peritônio e da cavidade peritoneal contribuindo de maneira efetiva na formação de tais aderências (BINNEBÖSEL *et al.*, 2011). O fator do crescimento endotelial vascular (VEGF), expresso por mastócitos, apresenta múltiplos efeitos no mecanismo de formação de aderências (TÜRKOGLU *et al*., 2014).

O VEGF é uma potente citocina angiogênica implicada na resposta inflamatória inicial, na reparação de feridas e na deposição de fibrinogênio (TÜRKOGLU *et al*., 2014).

O conceito na literatura de que as aderências abdominais se caracterizam como um tecido cicatricial inerte e avascular vem sendo modificado com o tempo. Tais aderências são ricas em células bem vascularizadas, inervadas e com um importante infiltrado de células mononucleares. Alguns representantes importantes envolvidos na resposta imune celular (macrófagos, linfócitos T), assim como uma enzima chave na resposta inflamatória (cicloxigenase II), bem como mediadores importantes na diferenciação celular, proliferação e migração envolvidos na cicatrização de feridas (β-catenina e c-myc) foram analisados (BINNEBÖSEL *et al.*, 2011).

Caung *et al.* (2002) demonstraram que a imunopatogênese da formação de aderências é controlada por células “T” e por citocinas derivadas das células “T”. Na literatura atual, a importância dos linfócitos “T” na formação de aderências tem sido amplamente levada em consideração. Estudos em ratos têm mostrado que as células “T” no local da cirurgia contribuem para a formação de aderências (BINNEBÖSEL *et al.*, 2011).

Atualmente, não há agentes ou técnicas específicas para a prevenção de aderências peritoneais pós-operatórias. Tais aderências geralmente se formam no período pós-operatório precoce (YANG *et al.,* 2010). Algumas cirurgias aumentam a incidência de formação de tais aderências, em particular após colecistectomias, gastrectomias, apendicectomias, histerectomias, colostomias, cirurgias no trauma, cirurgias vasculares e colônicas (GAO *et al.,* 2013).

2.1.2.2 Prevenção da formação de aderências abdominais

Para a prevenção de aderências abdominais é de fundamental importância a compreensão da formação das mesmas. As superfícies serosas são constituídas de células mesoteliais que produzem compostos surfactantes e fosfolipídios que têm atividade fibrinolítica e protetora contra as aderências e contra trombose, além de produzir citocinas que participam no reparo tecidual e na regeneração da matriz celular (QUININO *et al.*, 2013). Tais células adquirem uma importante função na integridade dos órgãos abdominais tal como na cicatrização peritoneal e na produção de um fluido de lubrificação peritoneal entre os órgãos intra-abdominais. Elas também participam do sistema fibrinolítico peritoneal pela secreção do ativador do plasminogênio tecidual. Logo, uma camada peritoneal intacta é essencial para a prevenção de aderências (SAHBAZ *et al.*, 2015). Acredita-se que a atividade fibrinolítica peritoneal é a chave na prevenção de formação de aderências relacionadas ao dano peritoneal (SHIMIZU *et al.*, 2014).

Embora haja muitos estudos com o intuito de prevenir a formação de aderências abdominais pós-operatórias, pouco se sabe sobre os métodos para se prevenir este fenômeno (KIM *et al.,* 2013). Técnicas cirúrgicas com o objetivo de prevenir aderências pós-operatórias incluem a prevenção de isquemia tecidual durante o procedimento, manipulação delicada das estruturas, redução do trauma cirúrgico e evitar a exposição da cavidade peritoneal a corpos estranhos (SAHBAZ

et al., 2015). Apesar do risco de aderências ter sido reduzido com o refinamento da técnica cirúrgica, tal risco ainda não pode ser totalmente evitado (GAO *et al.*, 2013).

Estratégias de prevenção de tais eventos são baseadas através do desenvolvimento de substâncias que atuam na degradação da fibrina, na diminuição da intensidade do processo de coagulação, inibição da síntese de colágeno ou na criação de uma barreira entre as superfícies lesionadas (YANG *et al.,* 2010).

2.1.2.3 Complicações

As aderências são causas importantes de complicações pós-operatórias, como obstrução intestinal, dor crônica, íleo paralítico pós-operatório, infertilidade e problemas médico-legais (WHANG *et al.*, 2011).

Embora a obstrução intestinal possa ser tratada com medidas conservadoras, ela é uma condição potencialmente fatal com uma taxa de mortalidade de aproximadamente 3 a 30%. Após a lise de aderências terem sido realizadas num primeiro momento, aderências tendem a se formar novamente e estão associadas com um aumento da morbidade e um alto risco de reabordagem cirúrgica por novo quadro obstrutivo intestinal (WHANG *et al.*, 2011). Somado a isso, elas aumentam o tempo de acesso à cavidade abdominal e resultam no aumento de injúrias intestinais e de outros órgãos abdominais durante as reoperações (LIN *et al*., 2014).

Se tais sintomas persistem sem melhora com o tratamento conservador, uma intervenção cirúrgica de urgência deve ser considerada (KIM *et al.,* 2013).

2.1.3 Estratégias de tratamento

Estratégias de prevenção de aderências podem ser divididas em quatro categorias: princípios cirúrgicos gerais, técnica cirúrgica, agentes químicos e barreiras mecânicas. Alguns princípios gerais devem ser observados durante as cirurgias abdominais, tais como evitar dissecção peritoneal desnecessária, prevenção de lesão e extravasamento de secreção intestinal aumentando a resposta inflamatória e o uso de luvas sem pó (BINNEBÖSEL *et al*., 2011).

Outro importante fator é a escolha da fonte de acesso: cirurgias laparoscópicas estão associadas com menos formação de aderências, embora

alguns autores não informem tal fato (QUININO *et al.*, 2013). Durante décadas esforços têm sido realizados com o objetivo de se desenvolver produtos para serem usados durante as laparotomias (YANG *et al.,* 2010).

Agentes químicos podem prevenir a formação de fibrina através da inibição da proliferação de fibroblastos. Atualmente, muitos dos agentes avaliados para prevenir a formação de aderências peritoneais têm a sua efetividade limitada em virtude do pouco conhecimento sobre os processos celulares e subcelulares relacionados ao recrutamento das células “T” (BINNEBÖSEL *et al.*, 2011). Os agentes mais utilizados são: anti-inflamatórios não esteroidais, corticoides, bloqueadores dos canais de cálcio, antagonistas de histamina, antibióticos, agentes fibrinolíticos, anticoagulantes, antioxidantes, hormônios, vitaminas, colchicina e drogas imunossupressoras seletivas (HIZLI *et al.*, 2014).

Muitas drogas contra aderências pós-operatórias têm sido testadas com resultados promissores em modelos animais, porém com pouca penetração na prática clínica (YANG *et al.,* 2010). Estudos anteriores têm avaliado vários agentes com o objetivo de se reduzir as aderências intraperitoneais, como lavagem peritoneal para eliminar exsudatos fibrinosos, uso de esteroides, agentes anti-histamínicos, anticoagulantes e enzimas proteolíticas (HIZLI *et al.*, 2014).

Dentre as substâncias com atividade fibrinolítica destaca-se hoje em dia a bromelaína, um extrato do abacaxi contendo enzimas proteolíticas como a papaína. Tais proteases são responsáveis pelos efeitos antitrombóticos e anti-inflamatórios da bromelaína (SAHBAZ *et al.,* 2015).

Curcumin, um pigmento amarelo extraído do tempero do alçafrão da Índia, tem sido reportado por possuir efeitos anti-inflamatórios, anticarcinogênicos, antibactericidas, antiproliferativos e efeitos pró-apoptóticos. Essa substância tem se mostrado útil em aumentar a atividade fibrinolítica da área lesada e a migração de células. Além disso, inibe a secreção de VEGF e a angiogênese mediada pelo VEGF atuando na prevenção da formação de aderências peritoneais (TÜRKOGLU *et al.*, 2015).

Estudos experimentais demonstram que agentes que aumentam a perfusão tecidual local, tal como o óxido nítrico, diminuem a formação de aderências abdominais. O óxido nítrico é responsável por múltiplas funções de iniciação, manutenção e modificação da resposta inflamatória (KUTUK *et al.,* 2012).

O óxido nítrico é produzido constitucionalmente pelas células endoteliais e apresentam uma importante função de manter a perfusão tecidual local e evitar à adesão plaquetária, a degranulação de mastócitos e a produção de radicais livres por leucócitos (KUTUK *et al.,* 2012).

Com o melhor entendimento da fisiologia de funcionamento do óxido nítrico, estudos atuais demonstraram que o uso de tadalafila oral, um inibidor da PDE-5, pode inibir a formação de aderências em modelos experimentais com ratos. Neste estudo, a dose de tadalafila oral foi de 10 mg/kg/dia por 14 dias, mostrando-se efetiva na prevenção de aderências pós-operatórias (KUTUK *et al.,* 2012).

Lin *et al.* (2014) avaliaram a presença de hipotermia na prevenção de formação de aderências abdominais. Estudos anteriores demonstraram que a infusão salina na temperatura de 4 °C diminuiu a formação de aderências intra-abdominais. Porém, a infusão desta solução acarretou duas mortes em pacientes como consequência da hipotermia. Logo, surgiu outro estudo avaliando a temperatura ideal de infusão de solução salina para temperaturas maiores do que 4 °C. Neste estudo notou-se que a infusão de solução salina a 15 °C, 10 °C e 4 °C reduziram a formação de aderências intra-abdominais e produção de citocinas inflamatórias. Porém, não houve nenhuma morte com infusão de solução salina à temperatura de 15 °C ou 10 °C, indicando que estas temperaturas podem ser seguras para o uso na prevenção de aderências. O provável mecanismo que a infusão de solução salina pode reduzir a incidência e o grau de formação de aderência inclui: diminuição do grau de inflamação; remoção de mediadores inflamatórios que promovem a formação de fibrina; separação de alças intestinais; e remoção de fibrina das superfícies serosas e, subsequentemente, diminuição na formação de aderências.

Muitas estratégias de prevenção de aderências com o uso de agentes de barreira ou gel para separar a superfície peritoneal lesada de alças intestinais têm sido reportadas (BROCHHAUSEN *et al*., 2012). Indicação para o uso de tais barreiras na prevenção de formação de aderências abdominais depende de suas formulações (BROEK *et al.,* 2014). A celulose oxidada regenerada e o hialuronato de carboximetilcelulose são barreiras sólidas e seu uso fica prejudicado durante cirurgias laparoscópicas. A icodextrina a 4% e o polietilenoglicol são mais facilmente aplicados em laparoscopia (BROCHHAUSEN *et al.,* 2012). As barreiras sólidas e em forma de gel são mais efetivas em prevenir aderências em locais que sofreram

injúria peritoneal severa ao passo que as barreiras líquidas oferecem uma melhor proteção em superfícies lesadas por afastadores ou dissecções distantes da área de dissecção cirúrgica (BROEK *et al.,* 2014).

Membranas biologicamente reabsorvíveis de hialuronato de sódio com carboximetilcelulose são comumente conhecidas como Seprafilm® (Genzyme, Cambridge, MA, EUA). Estas membranas aderem bem nas superfícies teciduais formando um gel viscoso em um a dois dias sendo absorvidas na cavidade abdominal dentro de sete dias, metabolizadas e eliminadas totalmente por via renal dentro de 28 dias (BROEK *et al.,* 2014).

Outro mecanismo de barreira utilizado denomina-se celulose regenerada oxidada (Interceed® - Ethicon, New Brunswick, NJ, EUA) que forma uma proteção gelatinosa entre as áreas de peritônio lesionadas sendo absorvida em duas semanas, tendo mostrado uma redução significativa na incidência, extensão e severidade das aderências pós-operatórias (BROCHHAUSEN *et al.,* 2012).

Em laparoscopia, o agente fluido mais utilizado tem sido a icodextrina a 4% (Adept® - Baxter, Deerfield, IL, EUA) (LIN *et al.*, 2014). O Adept® é um polímero de glicose solúvel em água derivado do amido de milho e antes desta solução ser quebrada em oligossacarídeo e ser metabolizada, ela persiste na cavidade abdominal numa forma osmótica coloidal por três a cinco dias (BROEK *et al.,* 2014). O produto tem sido responsável por reduzir aderências e melhorar dos escores de fertilidade quando comparado com solução de Ringer Lactato, diminuindo também a ocorrência de aderências responsáveis por causar obstrução intestinal (LIN *et al.*, 2014).

O polietilenoglicol (Spraygel®) consiste de duas soluções precursoras líquidas que reagem rapidamente ao serem espalhadas no abdômen formando um hidrogel. Um destes precursores contém uma pequena quantidade de azul de metileno permitindo que a área coberta com a camada de hidrogel possa ser vista durante o procedimento cirúrgico. O gel é degradado através de hidrólise e eliminado por via renal em torno de sete a oito dias (BROCHHAUSEN *et al.,* 2012).

Outra solução para evitar aderência abdominal é a de trealose a 3%. Trata-se de um dissacarídeo não reduzido composto de duas D-glicopiranoses unidas com um α, α-1, 1-ligante. Sabe-se bem que o pré-tratamento com trealose apresenta um efeito de proteção das células mesoteliais. Esta solução claramente diminuiu a esfoliação de células mesoteliais da membrana basal e/ou o

desaparecimento das vilosidades após a exposição a modelos de indução de aderências em animais experimentais. Esta solução foi mais efetiva em reduzir aderências entre intestino-intestino ou entre o intestino e estruturas adjacentes quando comparado com o Seprafilm®. Porém, o Seprafilm® foi mais efetivo do que a solução de trealose a 3% em reduzir a formação de aderências entre a parede abdominal e as vísceras subjacentes. Este estudo demonstrou também que a solução de trealose a 3% reduziu o número e a extensão das aderências entre intestino-intestino ou o intestino e estruturas adjacentes, quando comparado com o grupo controle (SHIMIZU *et al.*, 2014).

Os hidrogéis são tipicamente preparados *in situ* via fotopolimerização ultravioleta (UV) ou através do uso de materiais congelados *in situ* ou através da mistura dos dois precursores reativos. O ácido hialurônico tem despertado um interesse particular para uso como uma solução, filme e hidrogel demonstrando biocompatibilidade com o peritônio em virtude de sua alta viscosidade e peso molecular (HOARE *et al.*, 2014).

Barreiras mecânicas, sólidas ou líquidas, têm sido usadas para prevenir o contato entre as superfícies peritoneais traumatizadas. Alguns desses agentes têm sido efetivos, porém eles apresentam algumas limitações: Preclude® precisa geralmente ser removido numa segunda cirurgia e o Interceed® necessita de uma hemostasia criteriosa. O Seprafilm® e o Interceed® são barreiras mecânicas aprovadas pelo FDA (*Food and Drug Administration)* para a prevenção de aderências peritoneais. Embora o Seprafilm® seja custo-efetivo, ele ainda é caro, especialmente em países em desenvolvimento. Além disso, ele não foi aprovado para uso em cirurgias laparoscópicas e em casos de anastomoses (SAHBAZ *et al.*, 2015).

Para as membranas sólidas de origem sintética tais como celulose oxidada regenerada, PTFE e o HA-CMC (Seprafilm®), a cobertura completa das superfícies lesionadas se torna difícil. O risco de resíduos materiais permanecerem por períodos prolongados é outro aspecto negativo das barreiras sólidas. Apesar de vários materiais de barreira terem sido avaliados em uso clínico, o material ideal ainda não foi encontrado. Logo, torna-se extremamente necessário identificar um agente que seja não apenas efetivo e de aplicação conveniente, mas que também tenha um tempo de retenção curto (YANG *et al.,* 2010).

2.2 ÁGUA DE COCO

2.2.1 O coqueiro e o seu fruto

O coqueiro tem sido descrito como a mais importante palmeira cultivada em todo o mundo (VIGLIAR; SDEPANIAN; FAGUNDES-NETO, 2006). Ele é produzido em mais de noventa e três países, sendo amplamente consumido (MOURA *et al.*, 2014).

Dele se aproveita tudo incluindo raiz, caule, folha, inflorescência e fruto (VIGLIAR; SDEPANIAN; FAGUNDES-NETO, 2006) (Fig. 1). A folha e o tronco estão relacionados à produção de materiais de construção ao passo que a raiz está associada ao desenvolvimento de produtos medicinais (PRADES *et al.*, 2012a).

Figura 1 – Representação do coqueiro e de seu fruto, o coco

Fonte: http://pic16.nipic.com/20110919/5342835_174206577199_2.jpg

O coqueiro, *Cocos nucifera* L., é uma monocotiledônea perene, de ocorrência tropical, pertence à família das Arecaceae (antiga Palmae), e é a única espécie aceita no gênero Cocos (CHAN; ELEVITCH, 2006).

O coco leva entre 11 e 12 meses para se tornar totalmente maduro (GANGULY, 2013). Por volta do 5º mês, no núcleo, começa a se formar uma

camada gelatinosa, ocorrendo o progressivo crescimento do mesmo, sendo a água substituída por células contendo lipídios. No período de 12 meses a água representa entre 15% a 30% seu peso e esta quantidade representa, no máximo, 300 ml dependendo do estágio de maturação e da variedade do coco (PRADES *et al.*, 2012a) (Fig. 2).

Figura 2 – Ilustração do crescimento do coco



Fonte: Adaptado de Prades *et al.* (2012a).

O Brasil é o 4º maior produtor de coco atingindo aproximadamente 5% da produção mundial (SANTOS *et al.,* 2013). O coco é um ingrediente altamente valorizado em nossa prática diária pelos seus enormes benefícios para a saúde (GANGULY, 2013). Os frutos do coqueiro-anão, principalmente do anão-verde, são utilizados para o consumo de seu fluido, enquanto que os frutos do coqueiro-gigante e do híbrido são utilizados para o consumo do albúmen, podendo ser utilizado *in natura* ou beneficiado, na forma de leite de coco ou coco ralado (VIGLIAR; SDEPANIAN; FAGUNDES-NETO, 2006). O coco é formado do exterior para o interior nas partes denominadas de epicarpo (parte mais externa e lisa), mesocarpo (mais fibrosa e mediana) e endocarpo (parte mais dura e interna com coloração escura) (BARROS; TONIOLLI, 2011).

O mesocarpo, denominado popularmente de casca do coco, pode dar origem a inúmeros produtos incluindo cordas, tapetes, geotêxtis e meios de cultura. O endocarpo pode ser processado em carvões de alta qualidade. A parte interna do fruto é dividida em duas partes comestíveis: um núcleo branco e um líquido claro denominado de água de coco (PRADES *et al.*, 2012b). O endosperma, também chamado de albúmen, é a porção comestível e branca do coco. O líquido

denominado água de coco se encontra na parte mais interna e oca do fruto (BARROS; TONIOLLI, 2011).

A água de coco consiste do endosperma (tecido gerado dentro de sementes que englobam e nutrem os embriões) líquido da semente do coco durante o estágio de desenvolvimento nuclear. Durante o processo de maturação, a partir do segundo mês, o interior do endocarpo é ocupado pela água de coco até a abertura da inflorescência atingir o volume máximo, entre o sexto e sétimo mês, após este estágio, o endosperma começa a se depositar em camadas de endosperma sólido ao longo da parede da semente, reduzindo o volume do líquido (PRADES *et al.*, 2012b).

A água de coco é considerada uma solução natural, estéril e ligeiramente ácida, apresentando um valor de pH na faixa de 4.0 a 5.6, que oscila de acordo com a idade do fruto, variedade e grau de maturação (CAMPOS *et al.*, 1996; CHUMBIMUNI-TORRES; KUBOTA, 2006).

2.2.2 Composição da água de coco

A água de coco representa aproximadamente 25% do peso do fruto e a sua composição é de 95,5% de água, 4% de carboidratos, 0,1% de gorduras, 0,02% de cálcio, 0,01% de fósforo, 0,05% de ferro, além de aminoácidos, vitamina C, vitaminas do complexo B e sais minerais (BARROS; TONIOLLI, 2011). O volume de água foi uma das principais características que variaram com o estágio de maturação (TAN *et al.*, 2014). Estudos compararam a composição química da água de coco com refrigerantes com e sem gás, chás, bebidas isotônicas e soluções de reidratação oral (VIGLIAR; SDEPANIAN; FAGUNDES-NETO, 2006). Uma das principais propriedades da água de coco é atribuída a sua atividade antioxidante pela presença de ácido ascórbico e glutationa (CÉSAR *et al.*, 2015).

Com aproximadamente seis a oito meses de idade o coco contém em torno de 400 ml de água, aproximadamente 25% do peso do fruto. A água de coco contém fatores de crescimento, proteínas, sais, alcoóis, carboidratos, vitaminas, gorduras neutras e minerais. A composição básica da água de coco possui eletrólitos diversos que promovem pressão osmótica, pH e densidade similar à observada no sangue, que pode ser usada na reposição dos eletrólitos eliminados

pelo suor como sódio, potássio, magnésio e cálcio (ARAGÃO; ISBERNER; CRUZ, 2001; FERNANDES *et al.*, 2000).

Os carboidratos contidos na água de coco de frutos frescos são predominantemente frutose e glicose (redutores), que com o avanço do estádio de maturação são transformados em sacarose (não-redutor) (ARAGÃO; ISBERNER; CRUZ, 2001).

Os produtos químicos pertencentes ao coco despertam o interesse da indústria e comércio, pois são essencialmente um potencial aditivo alimentício que age como antioxidante natural. Esses produtos conferem o aroma à água de coco e são os alcoóis, cetonas, lactonas, aldeídos e ésteres, todos com cadeia curta de carbono, enquanto que o sabor tem como responsável o éster n-propiletanoato. (FONSECA *et al.*, 2009). No quadro 1 abaixo pode-se observar várias sustâncias presentes na composição físico-química do coco.

Quadro 1 - Caracterização físico-química da água de coco de frutos com sete meses de idade

Conteúdo	Quantidade
Sacarose (mg/100ml)	280,00
Glicose (mg/100ml)	2378,00
Frutose (mg/100ml)	2400,00
Fósforo, P (mg/100g)	7,40
Cálcio, Ca (mg/100g)	17,10
Sódio, Na (mg/100g)	7,05
Magnésio, Mg (mg/100g)	4,77
Manganês, Mn (mg/100g)	0,52
Ferro, Fe (mg/100g)	0,04
Potássio, K (mg/100g)	156,86
Acidez (% v/p)	1,11
pH	4,91
Sólidos Totais (g/100g)	5,84
Brix	5
Vitamina C (g/100g)	1,20
Glicídios Totais (mg/100g)	3,46
Proteínas (mg/100g)	370,00
Valor Calórico (cal/100g)	27,51

Fonte: Rosa e Abreu (2000).

Os principais aminoácidos encontrados na água obtida em frutos secos são a alanina, ácido γ-aminobutírico, ácido glutamânico e serina, que corresponde a 75% dos aminoácidos livres (Quadro 2).

Quadro 2 - Aminoácidos encontrados na composição da água de coco

Aminoácidos	Concentração (g/ml)
Aspártico	5,4
Glutâmico	78,7
Serina	65,8
Glicina	13,9
Asparagina	10,4
Treonina	26,3
Alanina	177,1
Glutamina	13,4
Histidina	Traços
Lisina	22,5
Arginina	16,8
Prolina	21,6
Valina	15,1
Leucina	31,7
Fenilalamina	10,2
Tirosina	3,1
γ-aminobutírico	168,8
Hidroxiprolina	Traços
Homoserina	5,2
Metionina	Traços
Total	**685,0**

Fonte: Marques (1976).

2.2.3 Usos da água de coco

Pesquisas atuais com a água de coco são focadas principalmente em três aspectos: seu uso específico (10%), composição bioquímica (50%) e técnicas de preservação (40%) (PRADES *et al.*, 2012a).

Inúmeros estudos descrevem as propriedades terapêuticas da água de coco e os benefícios do seu uso para a saúde. Dentre essas características podemos citar: atividade antioxidante; ativador de fatores de promoção do crescimento celular; efeito cardioprotetor; antitrombótico; atividade antibacteriana, antiparasitária e antifúngica; efeito hipolipidemiante; agente protetor de cárie dentária; efeito anticancerígeno; estimulante da imunidade; atividade hepatoprotetora; antisséptico; efeitos semelhantes a hormônios (DEBMANDAL; MANDAL, 2011; MAGALHÃES, 2007; PRADES *et al.*, 2012b).

Atualmente, muitos trabalhos têm investigado os prováveis benefícios da água de coco na saúde. Seguem algumas propriedades encontradas:

- Meio de proliferação para alguns microrganismos por possuir substâncias que atuam como fatores de crescimento como os polióis

(sorbitol, mio-inositol) e os fitormônios (citocininas) (PRADES *et al.*, 2012b);

- Capacidade bactericida devido à presença de três pequenos peptídeos, denominados Cn-AMPs, que possuem função de defesa. A descoberta deles abre portas para desenvolvimento de novos antibióticos oriundos de fonte natural (MANDAL *et al.*, 2009);
- Hidratação venosa em casos emergenciais, pois não possui bons resultados em uso prolongado (CAMPBELL-FALCK *et al.*, 2000);
- Hidratação oral mais eficiente do que água pura e bebida repositora de eletrólitos, por ser mais palatável e por causar menor desconforto gástrico e náuseas, mesmo com grandes volumes (SAAT *et al.*, 2002);
- Cardioproteção devido à presença de L-arginina, que favorece a formação de óxido nítrico levando a vasodilatação sistêmica, e a substâncias hipolipemiantes com efeito comparado ao de medicamentos específicos para esse problema (ANURAG; SANDHYA; RAJAMOHAN, 2007);
- Redução das modificações histopatológicas cerebrais provocadas pela alteração hormonal que ocorre em mulheres na menopausa (RADENAHMAD *et al.*, 2009);
- Efeito anticâncer demonstrado em estudos com citocinas, principalmente a quinetina, que mostrou atividade antitrombótica e potencial de reduzir a chance de desenvolver o câncer de mama (HSIAO *et al.*, 2003).

Embora muitos estudos mostrem todas essas propriedades da água de coco, nenhum realmente comprovou quais os compostos responsáveis por cada uma dessas características. Além disso, nenhum dos autores explicou o tipo de coqueiro do qual foi extraído o coco, a forma de colheita, e conservação, fatores que influenciam diretamente na qualidade do produto (PRADES *et al.*, 2012b).

Estudos demonstram que o ácido ascórbico contido na água de coco diminua a taxa de glicose no plasma e melhore a taxa de metabolismo basal em ratos com diabetes induzido em laboratório. A vitamina C promove uma ação anti-

inflamatória e antioxidante através da limpeza de radicais de oxigênio livres, superóxido e hidroxila (PREETHA; DEVI; RAJAMOHAN, 2012).

Somando-se a isso, a água de coco foi utilizada como solução de hidratação endovenosa na ausência de solução salina normal em países em desenvolvimento ou em tempos de guerra (CAMPBELL-FALCK *et al.*, 2000) (Fig. 3).

Figura 3 – Uso intravenoso da água de coco

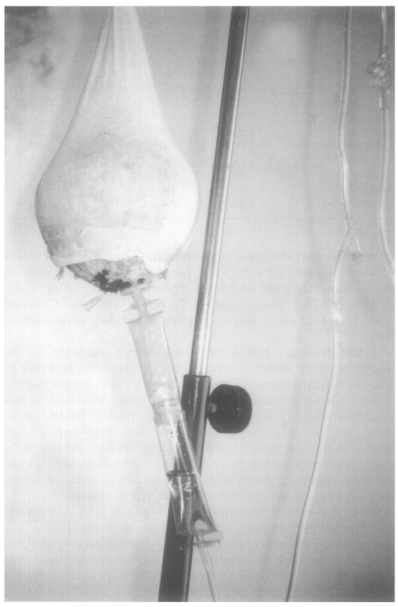

Fonte: Adaptado de Campbell-Falk *et al.* (2000).

A água de coco, sendo considerada um líquido de reidratação, tem despertado a atenção dos fabricantes como um líquido natural funcional com inúmeras propriedades benéficas para o organismo (LAUX *et al.*, 2014). Sua ampla aplicação tem sido atribuída a sua composição química de sódio, potássio, magnésio, cloro, vitaminas, açúcar, proteínas, aminoácidos livres e fatores de crescimento. Estudos afirmam que tais componentes apresentam a propriedade de preservar células (MOURA *et al.*, 2014). Esta composição diversificada é a responsável pelo importante uso da água de coco no tratamento de humanos em regiões pobres ao redor do mundo hidratando os indivíduos e protegendo contra diversas infecções que acometem o trato intestinal (TAN *et al.,* 2014).

Sua utilização em crianças e idosos com desidratação grave e desnutrição severa vem sendo muito utilizada devido as suas características semelhantes ao soro glicosado isotônico (BARROS; TONIOLLI, 2011). Alguns

estudos indicam que a água de coco pode ser utilizada como solução de reposição hidroeletrolítica em várias situações (VIGLIAR; SDEPANIAN; FAGUNDES-NETO, 2006).

A água de coco tem demonstrado induzir *in vitro* a divisão de células maduras, como, por exemplo, o crescimento de tecido de espinafre num meio de cultura contendo água de coco. Muitos autores reportam que a água de coco contém um fator de crescimento que estimula diferentes cepas bacterianas e culturas de plantas in vitro (PRADES *et al*., 2012b).

Além das funções relacionadas com a planta, verificou-se que algumas citocininas e alguns de seus derivados poderiam ser utilizados em aplicações médicas, como a supressão de crescimento de tumores em mamíferos, prevenção de formação de coágulos no sangue e retardo no envelhecimento do fibroblasto humano (GE *et al.*, 2006).

Na Índia, foram isoladas e identificadas substâncias como citocininas endógenas e a presença de zeatina ribosídeo e giberelinas, além do ácido 3-indol acético (IAA), do grupo das auxinas, sendo essa uma substância com atividade hormonal estimuladora do crescimento dos vegetais e que possui ação sobre o metabolismo dos espermatozoides (NUNES, 1998).

Chang e Wu (2011) pela primeira vez demonstraram a presença de catequinas e epicatequinas em sua composição. Tais catequinas apresentam propriedades antioxidantes, antimicrobianas e anticancerígenas (PRADO *et al.*, 2015). Somado a isso, a água do coco jovem é rica em citoquinas.

A água de coco tem sido amplamente utilizada em biotecnologias relacionadas à reprodução animal bem como outros setores biotecnológicos. Como alternativa de diluente pobre em fosfolipídios, a água de coco apresentou excelente comportamento na preservação da viabilidade espermática e fertilidade, aumentando a vida útil e a motilidade dos espermatozoides (NUNES *et al.*, 1996).

Ao redor do mundo, os produtos do coco têm sido utilizados pela medicina popular no tratamento de várias doenças incluindo artrite, diarreias além da fibra da casca do coco apresentar atividades antiproliferativas contra linfócitos assim como atividade antioxidante e analgésica (SANTOS *et al.,* 2013).

Preetha, Devi e Rajamohan (2012) demonstraram os efeitos protetores contra o estresse oxidativo da água de coco proveniente de frutos maduros em modelos de ratos com diabetes induzido em laboratório. Tal fato deve-se à presença

de substâncias biologicamente ativas: L-arginina, ácido ascórbico, potássio, magnésio e cálcio. A L-arginina é também reportada como responsável em regenerar células β- pancreáticas em modelos experimentais de ratos diabéticos.

Sabe-se que a água de coco possui substâncias com características de indução de crescimento celular e fito hormônios que podem auxiliar no processo de reparação tecidual (DEBMANDAL; MANDAL, 2011; MAGALHÃES, 2007; PRADES *et al.*, 2012b).

Em relação às suas características cicatriciais, a água de coco em pó contém polímeros compostos por resíduos glicosídicos que mostram uma piezeletricidade comparada à do colágeno. Essa condição a torna própria em manter altos níveis de umidade no leito da ferida, melhorando o processo cicatricial tecidual (NUNES; SALGUEIRO, 2011).

2.2.6 Água de coco em pó (ACP)

A aplicação de tecnologias de processamento e conservação da água de coco viabiliza o comércio desse produto e promove o aproveitamento da fruta (PINHEIRO *et al.*, 2005). Encerrada num invólucro pesado, onera seu uso em regiões afastadas dos cultivares em função do custo de transporte. As tentativas de minorar essa dificuldade se mostraram incipientes, dada sua perecibilidade, alterando rapidamente suas propriedades nutrientes. Os envases, como forma de conservação, levaram, até o momento, a alterações nas suas propriedades, com perdas físico-químicas, organolépticas e biológicas. Embora algumas sejam conservadas comercialmente de forma aceitável, os conservantes respondem por alterações importantes, influenciando delicados mecanismos bioquímicos e fisiológicos presentes na água de coco in natura (NUNES; SALGUEIRO, 2006).

Por fim, dentre outros fatores, o perfil nutricional da água de coco sofre variações significativas de acordo com os estádios de maturação do fruto (VIGLIAR; SDEPANIAN; FAGUNDES-NETO, 2006), a variedade da espécie cultivada (JACKSON *et al.*, 2004) e a composição do solo onde a planta é cultivada (KHAN; MUTI; KHAN, 2003). Até mesmo o índice de poluição do solo e do ambiente incide sobre sua composição (PETROIANU *et al.*, 2004). Assim, a difusão do uso da água de coco está limitada, em primeiro lugar, à inexistência de padronização de insumo tão importante. Sua condição lábil tem, inclusive, dificultado os esforços de inúmeros

pesquisadores, muitos deles ligados à industrialização, de obter na prateleira, a água de coco *in natura*, sob forma estável e duradoura (NEVES *et al.*, 2005).

Desde 1997, iniciou-se um estudo que levou à padronização do fruto que seria o ideal para a utilização em processos biotecnológicos. Uma vez selecionado o fruto ideal, buscou-se a estabilização da água de coco, fato logrado no início de 2002. Salgueiro *et al.* (2002) desenvolveram um produto à base de água de coco, padronizado na forma de pó (ACP), permitindo a conservação das suas características benéficas e facilitando o seu uso em regiões onde não se disponham do fruto, podendo representar uma alternativa para a difusão de várias biotecnologias.

Tal fato propiciou a padronização dos meios de conservação até então em estudo, não só para sêmen como para outros tipos celulares. Esses meios de conservação devem levar em conta as características de pH, osmolaridade e composição que possam influenciar diretamente a capacidade de manter as células viáveis após certo tempo. Em relação a pH e osmolaridade, quanto mais próxima às condições fisiológicas (300 mOsm/Kg H_2O; pH 7,0), melhor a capacidade do meio para preservar a vitalidade das células (MOREIRA-NETO *et al.*, 2009).

Já que as amostras são diretamente secas e transformadas em pó, as reações são inibidas pela mudança de fase e, portanto, mantêm inalterada todas as suas qualidades. Os cálculos de rendimento permitem restituir, quando de sua reconstituição em água destilada, os parâmetros originais do líquido endospérmico exigidos na manutenção de suas propriedades (NUNES *et al.*, 2006).

O produto básico (líquido endospérmico do coco), em sua forma processada, confere estabilidade e longevidade de prateleira, sem problemas de acondicionamento, e supera toda e qualquer tecnologia de conservação, uma vez que mantém as propriedades inerentes do produto original. A uniformidade do produto, obtida mediante rigoroso controle de processamento, em condições específicas, leva à manutenção dos valores agregados do endosperma líquido do coco, conforme visto no Quadro 3 (NUNES; SALGUEIRO, 2006).

Quadro 3 – Composição bioquímica da água de coco em pó (ACP)

ACP (água de coco em pó) por 100g	
Calorias (kcal)	**378**
Calorias (kJ)	**1585**
Calorias de Carboidratos (kcal)	372
Calorias de Lipídios (kcal)	3
Calorias de Proteínas (kcal)	4
Carboidrato, por diferença (g)	**93,00**
Frutose (g)	50,02
Glicose (g)	34,97
Sacarose (g)	3,00
Proteína (g)	**0,90**
Gorduras totais (g)	**0,300**
Gorduras saturadas (g)	**0,000**
Fibra, total alimentar (g)	**4,30**
Fibra Alimentar Insolúvel (g)	4,10
Fibra Alimentar Solúvel (g)	0,20
Acidez total (ml de NaOH 1 N)	0,2 (Ác. Acético)
Umidade (g)	3,00
Cinzas (g)	1,30
Sólidos Totais (g)	97,01
MINERAIS	
Sódio, Na (mg)	105,000
Cálcio, Ca (mg)	39,000
Ferro, Fe (mg)	0,300
Fósforo, P (mg)	45,200
Magnésio, Mg (mg)	25,000
Manganês, Mn (mg)	1,100
Potássio, K (mg)	250,000
VITAMINAS	
Vitamina B1 (mg), tiamina	0,17
Vitamina B3 (mg), niacina (ácido nicotínico e vitamina PP	0,12
Vitamina B5 (mg), ácido pantotênico	6,51
Vitamina B12 (mcg), cobalamina	0,22
Ácido Fólico (mcg)	312,00
Vitamina C (mg), ácido ascórbico	26,80
Vitamina D (mcg), calciferol	1,50
Biotina	8,03

(continuação)

AMINOÁCIDOS	
Ácido Aspártico (mg)	0,700000
Ácido Glutâmico (mg)	172,000000
Alanina (mg)	38,600000
Arginina (mg)	126,000000
Cistina (mg)	14,800000
Fenilalanina (mg)	38,000000
Glicina (mg)	36,400000
Glutamina (mg)	172,000000
Histidina (mg)	17,800000
Isoleucina (mg)	**29,300000**
Leucina (mg)	**54,200000**
Lisina (mg)	33,100000
Metionina (mg)	14,000000
Prolina (mg)	32,000000
Serina (mg)	39,000000
Tirosina (mg)	24,000000
Treonina (mg)	28,200000
Triptofano (mg)	8,400000
Valina (mg)	**48,000000**
Osmolaridade (mOsm/Kg H2O; 10g em 100 ml)	210
Grau de saturação em água g/ml	0,8

Fonte: ACP Biotecnologia (2017).

Diversos estudos utilizando a ACP têm sido publicados na literatura (Quadro 4).

Quadro 4 – Estudos realizados com a utilização do meio de conservação à base de água de coco em pó (ACP) na área de reprodução animal

REFERÊNCIA	ESTUDO REALIZADO
Cardoso, Silva e Silva (2005)	Criopreservação de sêmen canino em ACP-106 para posterior inseminação artificial
Sobral (2005)	Meio de conservação ACP-201 de vírus em vacinas aviárias por via ocular
Cardoso *et al.* (2006)	Meio de conservação ACP-201 para vacinas vivas contra vírus de Newcastle em pombos domésticos (*Columba livia*) criados em cativeiro
Rondon *et al.* (2008)	Estudo *in vitro* do ACP-108 como meio de conservação de sêmen refrigerado de capotes (*Numida meleagris*)
Silva *et al.* (2008)	Meio de criopreservação ACP-117 para sêmen de gatos e inseminação artificial intravaginal
Pessoa (2009)	Estudo da cinética de espermatozoides de Pirapitinga (*Piaractus branchypomus*) criopreservados em ACP-104 e outros meios
Silva (2010)	ACP-318 como meio de maturação de oócitos caninos
Lima *et al.* (2010)	Meio de conservação de folículos preantrais caninos com meio ACP-base
Viveiros *et al.* (2010)	Meio ACP-104 na criopreservação de sêmen de peixe de água doce (Curimba)
Oliveira *et al.* (2011)	Efeito da re-diluição pós-descongelação sobre a cinética e morfologia de espermatozoides caprinos congelados em a ACP-101 ou TRIS
Melo *et al.* (2012)	Meio de conservação ACP-101 adicionado de *Aloe vera* na refrigeração do sêmen caprino a 4 ºC
Lavor *et al.* (2012)	Avaliação do meio de conservação ACP-108 de sêmen de galos (*Gallus gallus*) e capotes (*Numida meleagris*)
Uchoa *et al.* (2012)	Avaliação do ACP-106c como meio de diluição de sêmen canino
Silva *et al.* (2013)	Avaliação do meio de conservação ACP-116c de sêmen de caititu (*Pecari tajacu)*
Cavalcante *et al.* (2014)	Estudo comparativo entre ACP-102c e TRIS na criopreservação do sêmen de ovinos
Leão *et al.* (2015)	Avaliação do meio de conservação ACP-118 de sêmen de macacos (*Sapajus apela*)

Fonte: Adaptado da dissertação de mestrado de Mesquita (2017, p. 31).

Magalhães (2007) estudou os efeitos do Dersani® e da água de coco liofilizada, nas formas Amorfa e Cristalina-aquosa e Amorfa e Cristalina-gel, na aplicação sobre úlceras cutâneas experimentais em ratos. Concluiu que os produtos estudados aumentaram significantemente o desenvolvimento e a deposição de fibras colágenas na cicatrização por segunda intenção.

A água de coco em pó já foi utilizada em processos biotecnológicos, especificamente na produção de biofilmes, como um curativo bioativo interferindo positivamente no processo de cicatrização em diversos tipos de feridas cirúrgicas. Santos *et al.* (2015) avaliou o uso de biofilmes à base de água de coco em pó (ACP-501) como coadjuvante no tratamento de afecções bucais em pacientes tratados para câncer de cabeça e pescoço.

Já Moura (2017) avaliou o uso de bioemulsão à base de água de coco em pó na cicatrização de feridas de pé diabético em estudo clínico fase II, obtendo resultados altamente favoráveis.

Foi ainda realizado um estudo de avaliação clínica do uso de um colutório à base de água de coco em pó (ACP-411) pós-tonsilectomia de crianças que apresentaram menores índices de dor segundo a Escala Visual Analógica de Faces e menor necessidade do uso de analgésicos. Além disso, o colutório apresenta baixo custo de produção e facilidade de aplicação (BORIS, 2017).

2.3 MODELOS EXPERIMENTAIS DE FORMAÇÃO DE ADERÊNCIAS ABDOMINAIS

Vários modelos de aderência abdominal têm sido reportados na literatura, porém, com resultados conflitantes. Os principais modelos descritos incluem: (a) excisão da parede abdominal lateral ao ceco; (b) abrasão da parede abdominal lateral ao ceco; (c) sutura em cadeia com quatro pontos separados de prolene 2.0 no peritônio lateral próximo ao ceco; e (d) abrasão cecal na sua parede anterior com uma lixa (WHANG *et al*., 2011).

Yuan *et al.* (2016) relatam um modelo onde são realizadas aproximadamente 100 abrasões na parede anterior do ceco por uma área aproximada de 1 cm x 2 cm até o surgimento de petéquias hemorrágicas; em seguida, uma área de 1 cm do peritônio parietal lateral próximo ao ceco é dissecada e realizada abrasões; o ceco lesionado é colocado em contato com esta área sendo realizado o fechamento da parede abdominal de forma habitual.

Ozer *et al.* (2012) usaram um modelo de abrasão do ceco com uma esponja seca em sua superfície anterior associada ao uso de álcool a 70% e sutura do ceco à parede abdominal com o objetivo de formar aderências peritoneais.

Outro modelo muito citado na literatura inclui a realização de quatro pontos em vasos na parede peritoneal lateral com fio de algodão 3.0 para a realização de isquemia (modelo de Buckenmaier) como um fator desencadeante da formação de aderências (ZAVALA-RODRIGUEZ *et al.*, 2014).

Tahmaseb, Tahamtan e Tahamtan (2012) realizavam uma histerectomia prévia seguida da realização de múltiplas abrasões feitas em diferentes pontos da superfície peritoneal e do intestino com a lâmina de bisturi.

Kuru *et al.* (2015) estudaram o efeito da dexmedetomidina em modelo de aderência abdominal em ratos. Neste modelo o ceco foi escarificado com uma gaze estéril até o desenvolvimento de petéquias hemorrágicas na subserosa. Uma área de peritônio de aproximadamente 1 x 1 cm foi dissecada e escarificada próxima à região onde houve o trauma no ceco inicialmente.

No estudo realizado por Hoare *et al.* (2014) utilizando misturas reológicas poliméricas, o modelo de aderência cecal utilizado caracterizava-se pela realização de um defeito (incluindo o peritônio parietal e aproximadamente 1 cm da musculatura adjacente) na parede abdominal lateral direita, associado com a abrasão cecal (aproximadamente 80 a 160 vezes) com uma escova cirúrgica.

Jafari-Sabet *et al.* (2015) realizaram escarificações de cada lado do ceco e do íleo terminal até o surgimento de petéquias hemorrágicas em suas superfícies. Adicionalmente, todos os animais receberam um defeito cirúrgico padrão em sua parede abdominal adjacente ao ceco traumatizado.

No estudo de Gao *et al.* (2013) foi realizada a abrasão de uma área na região anterior do ceco de 1 cm x 1 cm até o surgimento de petéquias hemorrágicas em sua superfície sem haver perfuração da parede cecal. Em seguida, um defeito de 1 cm x 1 cm do peritônio parietal e da musculatura lateral da parede abdominal foi criado.

2.4 AVALIAÇÃO DA FORMAÇÃO DE ADERÊNCIAS ABDOMINAIS

2.4.1 Avaliação macroscópica

Na literatura vigente existem várias escalas de avaliação macroscópica da formação de aderências abdominais. Karimi *et al.* (2016) avaliaram o efeito do extrato alcoólico de *silymarin* na prevenção do aparecimento de aderências peritoneais em ratos. Os escores macroscópicos de aderência (Quadro 5) para cada rato basearam-se no método desenvolvido por Canbaz (ABBASIAN *et al.*, 2011).

Quadro 5 – Critérios macroscópicos para escores de aderências de Canbaz

Escores	Número de aderências
0	Sem aderências
1	Uma fina banda de aderência, sem vasos formados e facilmente removível
2	Duas finas bandas de aderências, sem vasos formados e facilmente removível
3	Três finas bandas de aderências, sem vasos formados e facilmente removível
4	Mais de três finas bandas de aderências, sem vasos formados, facilmente removível e/ou bandas de aderências dispersas

Fonte: Abbasian *et al.* (2011).

Zavala-Rodriguez *et al.* (2014) utilizaram o modelo de Buckenmaier *et al.* (1999) onde as aderências eram induzidas através da isquemia decorrente da sutura de quatro vasos do lado esquerdo do peritônio (com distância entre os vasos de pelo menos 1 cm) ligados com fio de seda 3-0, além de um suave desgaste do peritônio com a ponta da tesoura, e a incisão fechada em duas camadas. Na avaliação macroscópica, cada aderência formada equivalia a 01 (um) ponto, sendo atribuídos adicionalmente 02 (dois) pontos quando da presença de algum desses fatores: (a) aderências formadas entre porções do intestino, (b) aderências formadas com o fígado, ou (c) aderências formadas na ferida peritoneal.

Yuan *et al.* (2016) utilizaram o seguinte modelo de formação de aderências: o ceco de cada rato foi elevado para fora do abdômen e desgastado com uma escova de dente (100 golpes), sendo criada uma superfície homogênea de hemorragias petequiais em uma área de 1 cm x 2 cm; posteriormente, um segmento de 1 cm x 2 cm da camada superficial do músculo subjacente do peritônio parietal foi dissecado bruscamente com uma lâmina de bisturi a 1 cm lateral à incisão da linha média. Para a avaliação macroscópica, utilizaram um sistema de escore numérico para se medir a severidade das aderências em torno do ceco, da parede abdominal e do tecido adiposo adjacente. Os escore 1 e 2 representavam as aderências do tecido adiposo com o ceco e/ou à parede abdominal; os 3 e 4 ocorriam entre o ceco e a parede abdominal e cobriam até 20% ou mais de 20% da área inicial (1 cm x 2 cm) do músculo traumatizado, respectivamente.

Dag *et al.* (2015) utilizaram em dois dos seus grupos experimentais o modelo de desenvolvimento de aderência onde o ceco era exposto e recebia 10 escarificações com gaze de malha estéril até o surgimento de petéquias na subserosa. O escore de avaliação macroscópica utilizado foi o de Numanog˘lu *et al.*

(2007) que leva em consideração o tipo, a tenacidade e a extensão da formação da adesão e a dificuldade de ruptura da adesão, em escores, para cada animal (rato) (Quadro 6).

Quadro 6 – Sistema de escores de aderências de Numanog˘lu e colaboradores (2007)

Escores	Descrição
1	Sem aderências
2	Aderências firmes, facilmente removíveis, com extensão entre 1-25%
3	Aderências firmes, removíveis com tração, com extensão entre 26-50%
4	Aderências exigindo dissecção acentuada para serem separadas, com extensão entre 51-75%
5	Muitas aderências, com extensão entre 76-100%

Fonte: Adaptado de Numanog˘lu *et al.* (2007).

Allaverdi *et al.* (2014) realizaram um modelo de indução da formação de aderência cecal onde houve a escarificação da parede anterior do ceco com uma gaze seca até a formação de petéquias, associada à fixação com sutura do ceco ao peritônio parietal adjacente. A avaliação macroscópica foi adaptada de Hemadeh *et al*. (1993), Galili *et al*. (1998) e Chao, Hsu e Yin (2009) (Quadro 7).

Quadro 7 – Sistema de escores de avaliação macroscópica de aderências

Escores	Descrição
0	Sem aderências
1	Uma banda de aderência entre os órgãos ou entre os órgãos e a parede abdominal
2	Duas bandas de aderências entre os órgãos ou entre os órgãos e a parede abdominal
3	Mais de duas bandas de aderências entre os órgãos ou entre os órgãos e a parede abdominal, ou aderências entre as alças cecais com ou sem aderências à parede abdominal
4	Vísceras diretamente aderidas à parede abdominal.

Fonte: Elaborado pelo próprio autor, adaptado de Allaverdi *et al.* (2014).

Kuru *et al.* (2015) induziram as aderências abdominais através da abrasão do ceco com uso de gaze estéril até o aparecimento de petéquias na subserosa, seguida de dissecção de 1 cm x 1 cm do peritônio localizado do lado

aposto à abrasão cecal. A avaliação macroscópica foi baseada na extensão, aparência e tenacidade das aderências (Quadro 8).

Quadro 8 – Sistema de escores de aderências na avaliação macroscópica

Escores	Descrição
0	Sem aderências
1	Extensão < 20%, aparência frouxa, avascular, facilmente removível
2	Extensão entre 25 e 50%, aparência densa, removível com tração
3	Extensão entre 50 e 75%, aparência densa, vascularização capilar, necessidade de dissecção para separação das bandas de aderências
4	Extensão >75%, aparência densa, vascularizada, necessidade de dissecção para separação das bandas de aderências

Fonte: Adaptado de Kuru *et al.* (2015).

Sahin *et al*. (2015) induziram a formação de aderências posicionando o íleo e o ceco de rato em uma gaze úmida; com o uso de uma gaze seca, o ceco e 2 cm do íleo terminal eram escarificados até o aparecimento de petéquias hemorrágicas, segundo o modelo de Elkins, Bury e Ritter (1984). A avaliação macroscópica das aderências foi realizada segundo Evans *et al.* (1993) (Quadro 9).

Quadro 9 – Escores de aderências de Evans e colaboradores (1993)

Escores	Descrição
0	Sem aderências
1	Aderências facilmente removíveis
2	Aderências removíveis com tração
3	Aderências removíveis com dissecção

Fonte: Adaptado de Sahin *et al*. (2015).

O estudo realizado Lin *et al.* (2014) avaliou os diferentes graus de hiportemia na diminuição da formação de aderências pós-operatórias. A escala macroscópica de avaliação de aderências utilizada foi a Oncel *et al.* (2001) (Quadro 10).

Quadro 10 – Avaliação macroscópica de aderências de Oncel e colaboradores (2001)

Escores	Descrição
0	Sem aderências
1	Uma aderência em uma única área da parede abdominal
2	Aderências facilmente removíveis, em mais de uma área da parede abdominal
3	Aderências removíveis com tração, em mais de uma área da parede abdominal
4	Aderências removíveis com dissecção, em mais de uma área da parede abdominal

Fonte: Adaptado de Oncel *et al*. (2001).

Takagi *et al.* (2013) utilizaram o modelo de abrasão cecal preconizado por Harris, Morgan e Rodeheaver (1995) e Izumi *et al.* (2007) onde um segmento de aproximadamente 2 x 2,5 cm de peritônio parietal, diretamente anterior ao ceco, foi excisado da parede abdominal, incluindo uma porção superficial da musculatura, a aproximadamente 1 cm lateral à incisão da linha média; as artéria e veia epigástricas foram cauterizadas com o objetivo de diminuir o risco de hemorragia; o defeito foi escarificado por 20 vezes com uma escova de dentes; o ceco foi também escarificado por 20 vezes com uma escova de dentes até o surgimento de uma superfície homogênea de petéquias hemorrágicas. A severidade da formação de aderências foi classificada em seis escores de acordo com Wiseman, Gottlick-Iarkowski e Kamp (1999), Oncel, Remzi e Senagore (2003), Felemovicius *et al*. (2004), Izumi *et al.* (2007), Lim *et al*. (2009) e Tulandi *et al*. (2009) (Quadro 11). Já a área de aderências foi classificada em quatro escores de acordo com Duran *et al*. (2003) e Condon *et al.* (2007) (Quadro 12).

Quadro 11 – Avaliação macroscópica da severidade da formação de aderências

Escores	Descrição
0	Sem aderências
1	Aderências facilmente removíveis
2	Aderências com até 50% da área necessitando de tração para remoção
3	Aderências com > 50% de área necessitando de tração para remoção
4	Aderências necessitando dissecção da serosa
5	Aderências necessitando de dissecção em toda a área

Fonte: Adaptado de Takagi *et al.* (2013).

Quadro 12 – Avaliação macroscópica da área de aderências

Escores	Descrição
0	Nenhuma
1	Área ≤ 25%
2	Área 25-50%
3	Área 50-100%

Fonte: Adaptado de Takagi *et al.* (2013).

Zhang *et al.* (2014), utilizaram o modelo de formação de aderências descrito por Chiang *et al.* (2000) onde o ceco era cuidadosamente exposto através de uma incisão abdominal de 2 cm e em seguida escarificado com o uso de gaze estéril seca até o aparecimento de petéquias em uma área de aproximadamente 2 cm x 1 cm; na sequência, uma membrana de silicone de uso médico de 1 cm x 1 cm era fixada com fio 0 na área escarificada, tentando não danificar outros tecidos; o ceco era recolocado na cavidade abdominal e o abdômen era fechado com fio 0.

Zhang *et al.* (2015) utilizaram o método de formação de aderências de Numanogˇlu *et al.* (2007) onde a serosa do ceco era delicadamente escarificada com gaze seca em uma área de aproximadamente 2,5 cm x 2,5 cm. Já a escala de avaliação macroscópica foi a de Nair, Bhat e Aurora (1974) que tem uso bastante difundido na literatura por sua objetividade e reprodutibilidade (Quadro 13, Fig. 4).

Quadro 13 – Categoria de escores de aderências de acordo com o método de Nair

Escores	Descrição
0	Ausência completa de aderências
1	Uma banda de aderência única entre vísceras ou entre a víscera e a parede abdominal.
2	Duas bandas de aderências entre vísceras ou entre a víscera e a parede abdominal
3	Mais de duas bandas de aderências entre as vísceras, ou entre a víscera e a parede abdominal ou o intestino, formando uma massa, sem estar aderida à parede abdominal
4	Víscera diretamente aderida à parede abdominal, independentemente do número ou extensão das bandas de aderência

Fonte: Adaptado de Zhang *et al.* (2015).

Figura 4 – Aderências pós-operatórias peritoneais em ratos

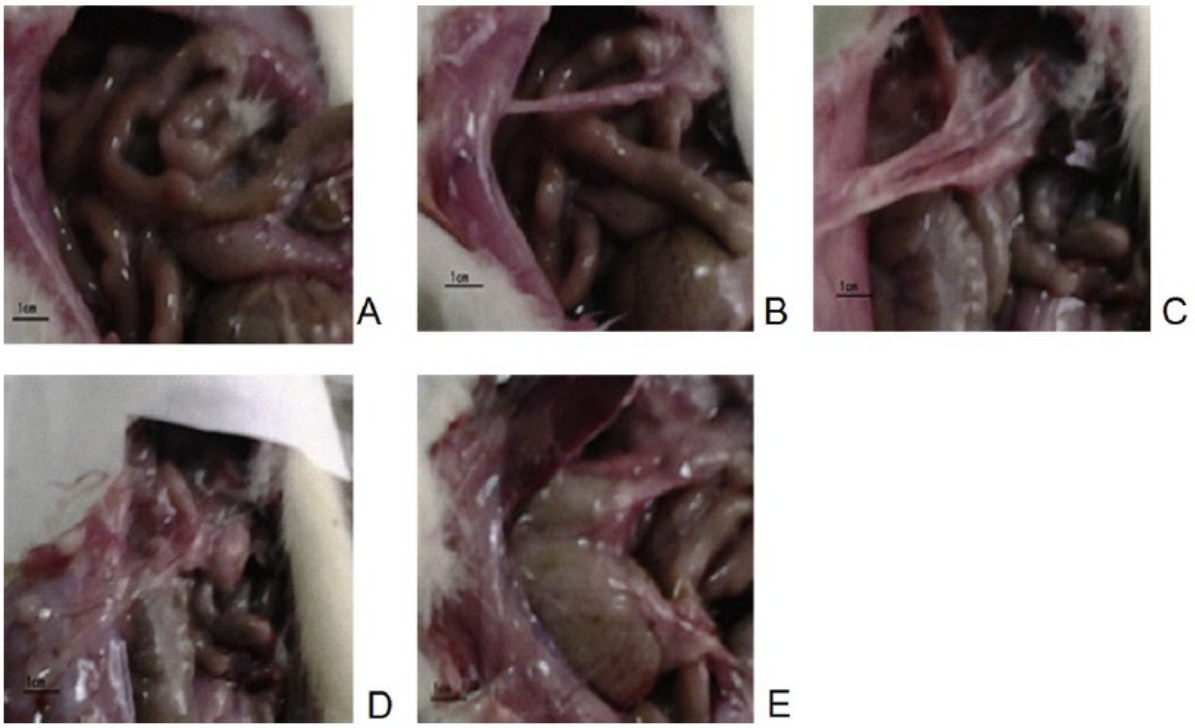

Fonte: Adaptado de Zhang *et al.* (2015). (A) Escore 0; (B) Escore 1; (C) Escore 2; (D) Escore 3; e (E) Escore 4.

2.4.2 Avaliação microscópica

A histopatologia é a técnica mais utilizada nas avaliações microscópicas quanto aos estudos de aderência cecal em ratos. Lalountas *et al.* (2012) avaliaram o grau de fibrose, o grau de inflamação e o grau de proliferação vascular. O grau de fibrose foi dividido em: 0 (sem fibrose); 1 (leve); 2 (moderada), e 3 (severa). O grau de inflamação foi dividido em: 0 (sem inflamação); 1 (células gigantes ou corpo estranho – macrófagos, linfócitos e células plasmáticas); 2 (escore 1 + granulócitos polimorfonucleares e eosinófilos); e 3 (células inflamatórias abundantes e microabscessos). A proliferação vascular foi dividida em: 0 (sem proliferação vascular); 1 (1-3 capilares); 2 (4-10 capilares); 3 (mais de 10 capilares).

Sahbaz *et al.* (2015) no estudo com o uso de bromelaína na prevenção de aderências abdominais, avaliaram microscopicamente o grau de inflamação, de neovascularização e de fibrose nos seus modelos de aderência cecal. A inflamação foi estimada nos graus: 0 (contagem normal de células), 1 (leve aumento no número de células polimorfonucleares), 2 (moderado aumento no número de células polimorfonucleares), 3 (severo aumento no número de células polimorfonucleares).

A neovascularização foi estimada nos graus: 0 (ausência de neovascularização), 1 (formação de 1-2 vasos), 2 (formação de 3-9 vasos), 3 (formação de mais de 10 vasos). Os graus de fibrose foram: 0 (sem fibrose), 1 (leva aumento no número de fibroblastos jovens), 2 (moderado aumento de fibroblastos jovens), 3 (fibrose severa).

No estudo de Türkoglu *et al.* (2015) foi utilizada a escala de Zühlke para a avaliação histopatológica, com os seguintes escores/graus: 1 (presença de tecido conectivo frouxo; rico em células; presença de fibrina antiga e nova; presença de fibras de reticulina), 2 (presença de tecido conectivo contendo células; capilares com poucas fibras colágenas), 3 (presença de tecido conectivo denso; poucas células; mais vasos com presença de fibras musculares lisas), 4 (presença de tecido de granulação antigo e denso; poucas células; camadas serosas dificilmente identificadas). Foram ainda quantificados os graus de fibrose e de cicatrização peritoneal através dos níveis teciduais de hidroxiprolina.

Kuru *et al.* (2015), avaliaram em seu estudo o grau de atividade inflamatória e fibrose de maneira semiquantitativa, onde as mesmas receberam os graus: 0 (sem inflamação ou fibrose); 1 (rara presença de inflamação ou fibrose); 2 (moderada presença de inflamação ou fibrose); 3 (inflamação ou fibrose proeminente); e 4 (inflamação ou fibrose severa).

No estudo de Allaverdi et al. (2014) o peritônio parietal e o ceco (porção anterior) foram ressecados e avaliados histopatologicamente. A escala utilizada neste estudo avaliou o grau de necrose, fibrose e inflamação.

A escala de Gunaydin *et al.* (*apud* YILDIZ *et al.*, 2015) é bastante utilizada na literatura atual pela sua objetividade e reprodutibilidade. Tal escala microscópica avaliou três parâmetros: fibrose, inflamação periserosal e presença de granuloma (Fig. 5-7). A fibrose recebeu os graus: 0 (sem fibrose); 1 (aumento limitado da fibrose na serosa e subserosa); 2 (aumento da fibrose na camada muscular); e 3 (fibrose em toda parede intestinal). A inflamação periserosal, os graus: 0 (sem inflamação); 1 (células inflamatórias ao redor de vasos na serosa); 2 (células inflamatórias no tecido formado); e 3 (presença de células inflamatórias em todas as camadas da parede intestinal). Já o granuloma, os graus: 0 (ausente); e 1 (presente).

Figura 5 – Avaliação microscópica de fibrose

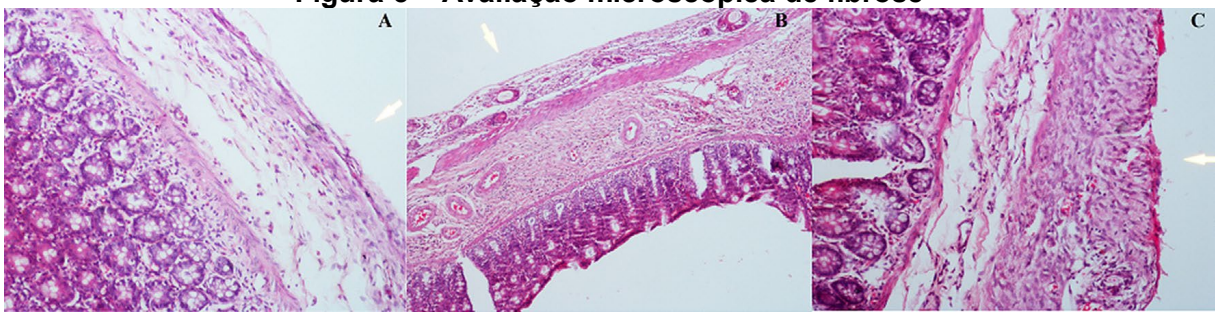

Fonte: Adaptado de Yildiz *et al.* (2015). A = fibrose leve e inflamação leve, H&E, 20x; B = fibrose na parede intestinal, H&E, 10x; C = fibrose extensa na parede intestinal, H&E, 10x.

Figura 6 – Avaliação microscópica de inflamação periserosal

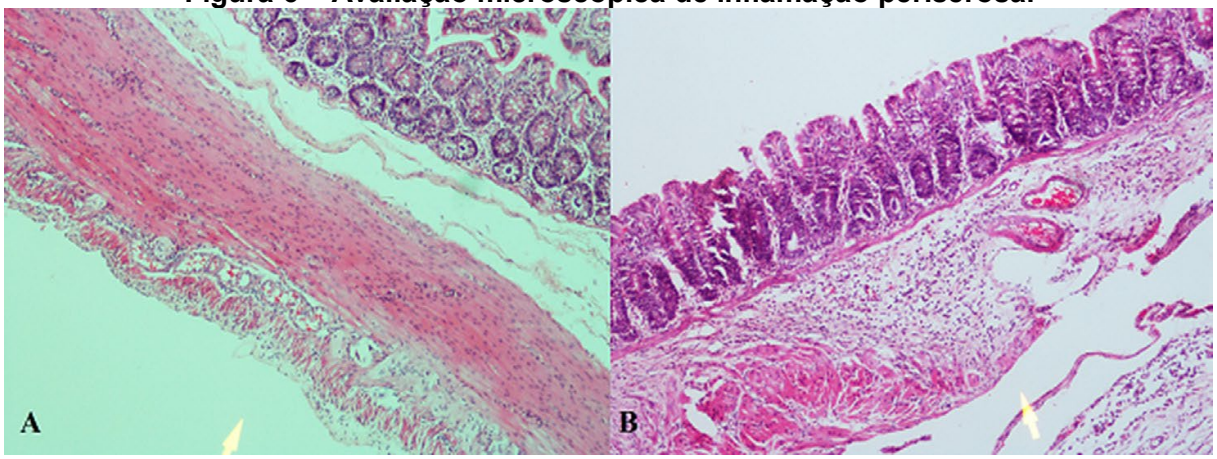

Fonte: Adaptado de Yildiz *et al.* (2015). A = leve presença de células inflamatórias na serosa, H&E, 10x; B = presença de células inflamatórias em todas as paredes intestinais, H&E, 10x.

Figura 7 – Avaliação microscópica de presença de granuloma

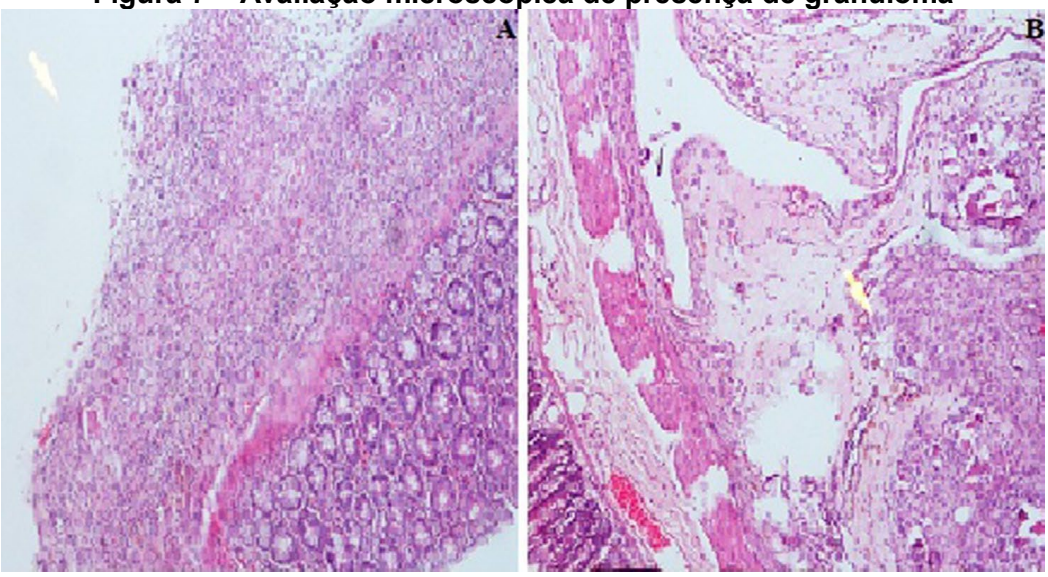

Fonte: Adaptado de Yildiz *et al.* (2015). A = presença de células inflamatórias mistas densas com células de corpo estranho na parede intestinal, H&E, 10x; B = presença de células de corpo estranho com inflamação granulomatosa na serosa da parede intestinal, H&E, 10x.

Neste contexto, e em virtude da escassez de estudos com o uso de solução de irrigação à base de água de coco em pó para evitar a formação de aderências intraperitoneais pós-cirúrgicas, a realização do presente estudo foi de fundamental importância, sendo o mesmo realizado em modelo experimental de feridas pós-operatórias em ratos.

3 OBJETIVOS

3.1 OBJETIVO GERAL

Avaliar a prevenção de aderência abdominal pós-cirúrgica com o uso de solução de irrigação à base de água de coco em pó em estudo pré-clínico em ratos.

3.2 OBJETIVOS ESPECÍFICOS

- ✓ Desenvolver uma solução de irrigação estéril à base de água de coco em pó;
- ✓ Avaliar macroscopicamente a formação de aderências abdominais pós-cirúrgicas com o uso de solução de irrigação à base de água de coco em pó em estudo pré-clínico em ratos;
- ✓ Avaliar microscopicamente a formação de aderências abdominais pós-cirúrgicas com o uso de solução de irrigação à base de água de coco em pó em estudo pré-clínico em ratos.

4 MATERIAL E MÉTODOS

4.1 ANIMAIS EXPERIMENTAIS

Foram utilizados 30 ratos (*Rattus norvegicus*) da linhagem Wistar, machos jovens (idade média de 30-50 dias), com peso corporal médio de 238,21 g (150-300 g), provenientes do Laboratório de Cirurgia Experimental do Biotério do Centro Universitário Christus (Unichristus), observando-se as condições gerais de saúde, sendo fornecidas água e ração *ad libitum.*

O macroambiente onde os animais se encontravam era semi-controlado, e refrigerado (22-23° C). O ruído, a umidade e a iluminação eram as do ambiente do Biotério. Os ratos foram colocados em caixas com serragem (maravalha), com tampa metálica. A média de ratos por caixa foi de 05 (cinco), sendo cada caixa higienizada diariamente pelo técnico do laboratório e colocadas lado a lado em uma prateleira de ferro. As trocas das maravalhas foram realizadas terças e sextas-feiras.

O projeto para a realização do experimento foi analisado pela Comissão de Ética no Uso de Animais CEUA, do Instituto para Desenvolvimento da Educação Ltda. - IPADE do Centro Universitário Christus (Unichristus) sendo aprovado na reunião desta comissão no dia 31/08/2016, com o número do protocolo: 002/16 (Anexo A).

4.2 MATERIAL UTILIZADO

4.2.1 Soluções de irrigação

4.2.1.1 Solução à base de água de coco em pó (ACP-410)

O insumo água de coco em pó (ACP) que foi utilizado para a preparação do bioproduto ACP-410 (solução de prevenção de aderências abdominais à base de água de coco em pó), possui composição padronizada, idêntica à água de coco *in natura* e é produzido segundo as normas da legislação vigente do Ministério da Agricultura, Pecuária e Abastecimento - MAPA, bem como da Agência Nacional de Vigilância Sanitária - ANVISA (Resolução CNNPA nº 12 de 24/07/1978 e Resolução RDC nº 12, de 02/01/2001) pela empresa ACP Biotecnologia (ACP Pesquisa,

Desenvolvimento e Inovação Ltda., CNPJ: 09.599.874/0001-81, IncubaUECE, Fortaleza, Ceará, Brasil).

Figura 8 – Ilustração da água de coco em pó – ACP

Fonte: ACP Biotecnologia (2017).

O bioproduto ACP-410 contém água de coco e maltodextrina (Maltogill 20, Cargill) liofilizadas, acrescidas de substâncias tamponantes (Quadro 14). A recomendação do fabricante é de 3,50 g do bioproduto para ser diluído em 50 ml de água destilada, com pH 7.4 e osmolaridade de 300 mOsm/litro. O bioproduto foi esterilizado fisicamente através de membrana millipore de 0,20 micrômetro.

Quadro 14 – Componentes do bioproduto ACP-410

Porção	**(3,50 g / 50 ml)**
Calorias (kcal)	13,0
Carboidrato, por diferença (g)	3,26
Frutose (g)	1,75
Glicose (g)	1,22
Sacarose (g)	0,11
Gorduras totais (g)	0,01
Fibra, total alimentar (g)	0,15
Fibra Alimentar Insolúvel (g)	0,14
Fibra Alimentar Solúvel (g)	0,01
Minerais	
Potássio, K (mg)	8,750
Sódio, Na (mg)	3,675
Fósforo, P (mg)	1,582
Cálcio, Ca (mg)	1,365
Magnésio, Mg (mg)	0,875
Manganês, Mn (mg)	0,039
Ferro, Fe (mg)	0,011
Vitaminas	
Vitamina C (mg), ácido ascórbico	0,94
Vitamina B5 (mg), ácido pantotênico	0,23
Vitamina B1 (mg), tiamina	0,01
Proteína (g)	0,03
Aminoácidos	
Ácido glutâmico (mg)	6,020000
Glutamina (mg)	6,020000
Arginina (mg)	4,410000
Leucina (mg)	1,897000
Valina (mg)	1,680000
Serina (mg)	1,365000
Alanina (mg)	1,351000
Fenilalanina (mg)	1,330000
Glicina (mg)	1,274000
Lisina (mg)	1,158500
Prolina (mg)	1,120000
Isoleucina (mg)	1,025500
Treonina (mg)	0,987000
Tirosina (mg)	0,840000
Histidina (mg)	0,623000
Cistina (mg)	0,518000
Metionina (mg)	0,490000
Triptofano (mg)	0,294000
Ácido aspártico (mg)	0,024500
Reguladores de pH	
Glicina (g)	0,31
Citrato de sódio (g)	0,56

Fonte: ACP Biotecnologia (2017).

4.2.1.2 Solução de ringer lactato

A solução de ringer lactato utilizada estava acondicionada em bolsas de polipropileno transparentes contendo 500 ml de solução (Halex Istar Indústria Farmacêutica, Goiânia-GO), com pH 6.0-7.5 e 273 mOsm/litro (Quadro 15).

Quadro 15 – Composição da solução de ringer com lactato

Bolsa	**(por mililitro)**
Cloreto de sódio, NaCl (mg)	6,0
Cloreto de potássio, KCl (mg)	0,3
Cloreto de cálcio di-hidratado, $CaCl_2.2H_2O$ (mg)	0,2
Lactato de sódio, $C_3H_5O_3Na$ (mg)	3,2
Água (q.s.p.) (ml)	1
Conteúdo eletrolítico	
Sódio, Na^+ (mEq/L)	131,2
Potássio, K^+ (mEq/L)	4,0
Cálcio, Ca^{++} (mEq/L)	2,7
Cloreto, Cl^- (mEq/L)	109,4
Lactato, $C_3H_5O_3$ (mEq/L)	28,5

Fonte: http://www.halexistar.com.br/arquivos/downloads/medicamento-bula-paciente-8319133.pdf

4.2.2 Material utilizado no procedimento cirúrgico

- Soro fisiológico; cloreto de sódio a 0,9%; 3 litros;
- Ketamin 10%; cloridrato de cetamina a 10%; dose de 80 mg/kg; Rhobifarma Indústria Farmacêutica Ltda., Hortolândia-SP;
- Xilazin 2%; cloridrato de xilazina a 2%; dose de 10 mg/kg; Konig do Brasil Ltda. (importador e distribuidor); Mairinque-SP;
- Atropina; sulfato de atropina (0,25 mg/ 1 ml); dose de 0,05 mg/kg; Isofarma Industrial Farmacêutica; Presidente Prudente-SP;
- Fio cirúrgico inabsorvível Prolene 3.0; Point Suture Indústria de Fios Cirúrgicos; Fortaleza-CE;
- Luvas estéreis cirúrgicas; 180 pares; Indústria Frontinense de Látex S/A; Engenheiro Paulo de Frontin-RJ;
- Clorexidina 0,5% alcoólica; 1 litro; Indústria Farmacêutica Rioquímica Ltda.; São João do Rio Preto-SP;
- Tricotomizador;
- Pacote de liga para fixação dos membros dos ratos na mesa cirúrgica;

- Caneta cirúrgica marcadora;
- Luminária com lâmpada vermelha;
- Kits cirúrgicos estéreis; 10 kits: cabo de bisturi n° 4, pinça de dissecção, pinça dente de rato, porta agulha, tesoura reta romba, pinça mosquito;
- Lâmina de bisturi n° 15;
- Kits preparados para a coleta de material histológico.

4.3 DESENHO EXPERIMENTAL

Antes da realização do experimento padrão, foi realizado um experimento piloto com 05 (cinco) ratos com o objetivo de validar o modelo de aderência abdominal escolhido como referência neste experimento (modelo de aderência peritoneal cecal modificado de Gao *et al.*, 2013).

A orientação da CEUA foi rigorosamente seguida com o intuito de utilizar o menor número possível de animais.

Experimento – Piloto: com cinco ratos que foram escarificados na porção anterior do ceco com gaze seca e reabordagem cirúrgica com 07 (sete) e 14 (quatorze) dias. Foram eutanasiados 02 (dois) ratos com 07 (sete) dias e 03 (três) com 14 dias do procedimento cirúrgico inicial.

Experimento – Principal: foram utilizados 10 (dez) animais/grupo no total de 03 (três) grupos (n = 30):

- **Grupo 1 (G1 – controle):** escarificação do ceco com gaze sem colocação de nenhuma substância e reabordagem cirúrgica com 14 dias;
- **Grupo 2 (G2 – ringer lactato):** escarificação do ceco com gaze e irrigação com 1,0 (um) ml de ringer lactato no local previamente escarificado do ceco;
- **Grupo 3 (G3 – tratamento; ACP-410):** escarificação do ceco com gaze e irrigação com 1,0 (um) ml de solução de ACP-410 no local previamente escarificado do ceco.

Obs.: Foi coletado material (bandas de fibrose e/ou parte do ceco) dos três grupos para análise microscópica (histológica).

4.4 PROCEDIMENTO CIRÚRGICO

O modelo adotado no estudo foi adaptado de Gao *et al.* (2013), onde não foi retirado do peritônio parietal e a musculatura lateral da parede abdominal. No 7º dia pós-operatório dois animais foram eutanasiados, sendo verificada a formação de aderências abdominais. No 14º dia pós-operatório três animais foram eutanasiados, sendo verificado o surgimento de aderências peritoneais em todos eles.

Todo o procedimento cirúrgico foi realizado no Centro Cirúrgico localizado no Biotério da Unichristus. O material cirúrgico utilizado era esterilizado e o procedimento conduzido em condições assépticas.

Todas as luvas eram estéreis e, antes do procedimento, eram lavadas com soro fisiológico 0,9% para retirada do talco. Todo o procedimento cirúrgico foi realizado pelo mesmo cirurgião, desde a incisão na pele, a escarificação da parede anterior do ceco com a finalidade de se criar aderências abdominais como proposto pelo modelo de formação de aderência abdominal cecal, ao fechamento em plano único da parede abdominal com fio inabsorvível Prolene 3.0.

Todos os animais foram pesados no dia do procedimento para o cálculo preciso dos anestésicos e da atropina. Esta medicação foi utilizada com o objetivo de diminuir a ocorrência de efeitos colaterais provocados pelos anestésicos. Cada rato foi identificado por grupo e numerado na cauda com caneta marcadora com tinta permanente apropriada.

Os animais foram anestesiados por via intramuscular na face interna da coxa direita com Ketamina 10% e Xilazina 2%. A atropina foi injetada aproximadamente 10 minutos antes da anestesia com a finalidade de evitar os efeitos adversos dos anestésicos.

Em seguida, os animais foram imobilizados em decúbito dorsal sendo realizada a epilação do ventre dos mesmos com tricotomizador elétrico, sendo realizada a assepsia e antissepsia da área a ser operada com clorexidina alcoólica (Fig. 9). Foram realizadas fotos da incisão cirúrgica inicial de cada animal com o objetivo de demonstrar o formato da primeira incisão cirúrgica (longitudinal, ventral e mediana de aproximadamente 3 cm comprimento); realizou-se acompanhamento

fotográfico após escarificação do ceco com gaze seca até o surgimento de petéquias, como preconizado pelo modelo de aderência cecal descrito e validado na literatura (Fig. 10-12).

Figura 9 – Animal imobilizado em decúbito dorsal, após tricotomia e incisão inicial

Fonte: Elaborada pelo próprio autor.

Figura 10 – Visualização do ceco exposto do animal

Fonte: Elaborada pelo próprio autor.

O procedimento cirúrgico de cada grupo foi realizado em dias diferentes. Em todos os grupos foi realizada uma laparotomia exploradora com identificação e

exposição do ceco sendo realizada escarificação do mesmo com gaze seca até o surgimento de petéquias hemorrágicas em sua superfície anterior (Fig. 11 e 12). O número de escarificações (até o surgimento de petéquias hemorrágicas) de cada animal foi quantificado e registrado. Todo o procedimento cirúrgico foi realizado pelo mesmo cirurgião.

Figura 11 – Escarificação do ceco do animal

Fonte: Elaborada pelo próprio autor.

Figura 12 – Aparecimento de petéquias no ceco do animal

Fonte: Elaborada pelo próprio autor.

No **G1** (controle), após a escarificação do ceco e o surgimento de petéquias hemorrágicas em sua superfície anterior, foi realizado o fechamento da ferida operatória em plano único com fio inabsorvivel prolene 3.0 sem a colocação de nenhuma substância em contato com a área de escarificação (Fig. 13).

Figura 13 – Visualização do fechamento da ferida cirúrgica do animal

Fonte: Elaborada pelo próprio autor.

No **G2** (ringer lactato), após a escarificação do ceco e o surgimento de petéquias hemorrágicas em sua superfície anterior, foi depositada na região escarificada do mesmo 1,0 (um) ml da solução de Ringer Lactato® sendo em seguida realizado o fechamento da ferida operatória em plano único com fio inabsorvível de Prolene 3.0.

No **G3** (ACP-410), após a escarificação do ceco e o surgimento de petéquias hemorrágicas em sua superfície anterior, foi depositada na região escarificada do mesmo 1,0 (um) ml da solução de água de coco em pó (ACP-410; Fig. 14) sendo em seguida realizado o fechamento da ferida operatória em plano único com fio inabsorvível Prolene 3.0. Todas as aplicações foram realizadas com seringa estéril descartável, acoplada a um filtro de millipore de 0,20 μm sendo utilizada 01(uma) seringa para cada rato em G2 e G3.

Figura 14 – Ceco do animal sendo irrigado com ACP-410

Fonte: Elaborada pelo próprio autor.

Após o procedimento cirúrgico os animais foram alocados em suas respectivas caixas sendo colocados 05 (cinco) por caixa aquecidos por 24 horas com lâmpada vermelha (Fig. 15), visando evitar a hipotermia pós-operatória.

Figura 15 – Aquecimento dos animais com lâmpada vermelha

Fonte: Elaborada pelo próprio autor.

Em relação às intercorrências no procedimento cirúrgico inicial, houve 01(um) óbito no intraoperatório no grupo 02 (Ringer) por lesão inadvertida de alça intestinal aderida à parede abdominal anterior.

No grupo 01 (Controle) houve um sangramento intraoperatório controlado no rato de número 08 (oito).

4.5 PROCEDIMENTOS PÓS-CIRÚRGICOS

A partir do 1º dia de pós-operatório (1º PO), todos os animais de cada grupo eram observados diariamente. Os parâmetros verificados no PO foram peso

corporal do animal e aspecto da ferida cirúrgica. Os animais receberam água e ração diariamente *ad libitum.* As maravalhas foram trocadas nos dias de terças e sextas-feiras. Os animais foram pesados em uma balança apropriada existente no próprio biotério. As feridas cirúrgicas foram lavadas com soro fisiológico 0,9%, sendo então observado e registrado o seu aspecto quanto à presença e/ou ausência de fibrina na ferida operatória. A identificação de cada animal e do grupo a que pertenciam estava registrada em suas respectivas caudas, com caneta permanente, em número arábico.

Os animais foram reabordados cirurgicamente 14 dias após o 1° PO. O procedimento anestésico se deu da mesma maneira que o procedimento cirúrgico inicial. Foi realizada uma incisão cirúrgica em formato da letra “U” (“U” *shaped incision*) (Fig. 16), com o objetivo principal de observar também a existência de aderências ao nível da incisão cirúrgica inicial (YILDIZ *et al.*, 2015). Além disso, outra vantagem desta incisão diz respeito a uma melhor observância da cavidade abdominal como um todo (YILDIZ *et al.*, 2015). Foram realizadas fotos de cada animal antes da reabordagem cirúrgica com identificação do formato da incisão com caneta permanente apropriada e fotos no intra-operatório para o registro macroscópico da presença e/ou ausência de aderência.

Figura 16 – Incisão cirúrgica em formato de “U”

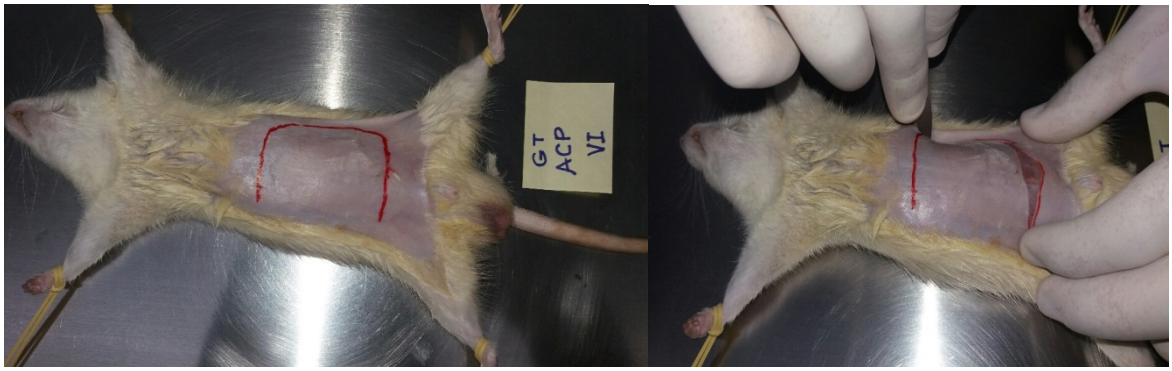

Fonte: Elaborada pelo próprio autor.

4.6 AVALIAÇÃO MACROSCÓPICA DAS ADERÊNCIAS

A forma de avaliação macroscópica das aderências abdominais baseou-se no modelo de Nair e colaboradores (*apud* ZHANG *et al.*, 2015). Segundo esse modelo, o grau de aderência é descrito através da existência de “pontes” de

aderência entre uma víscera ou outra, entre uma víscera e/ou a parede abdominal, da formação de uma massa de intestino aderida sem ponte e finalmente da própria víscera aderida diretamente na parede abdominal (Fig. 17-20). Apesar de não haver um consenso na literatura sobre qual a melhor forma de avaliação macroscópica das aderências abdominais em modelos de ratos, esta escala foi escolhida neste estudo por ser de fácil reprodutibilidade, objetiva e bastante citada na literatura vigente atual (Quadro 13).

Quadro 13 – Categoria de escores de aderências de acordo com o método de Nair

Escores	Descrição
0	Ausência completa de aderências
1	Uma banda de aderência única entre vísceras ou entre a víscera e a parede abdominal.
2	Duas bandas de aderências entre vísceras ou entre a víscera e a parede abdominal
3	Mais de duas bandas de aderências entre as vísceras, ou entre a víscera e a parede abdominal ou o intestino, formando uma massa, sem estar aderida à parede abdominal
4	Víscera diretamente aderida à parede abdominal, independentemente do número ou extensão das bandas de aderência

Fonte: Adaptado de Zhang *et al.* (2015).

Figura 17 – Foto ilustrativa do grau 1 de aderências de acordo com o método de Nair, sendo observada uma “ponte” entre o ceco e a bexiga

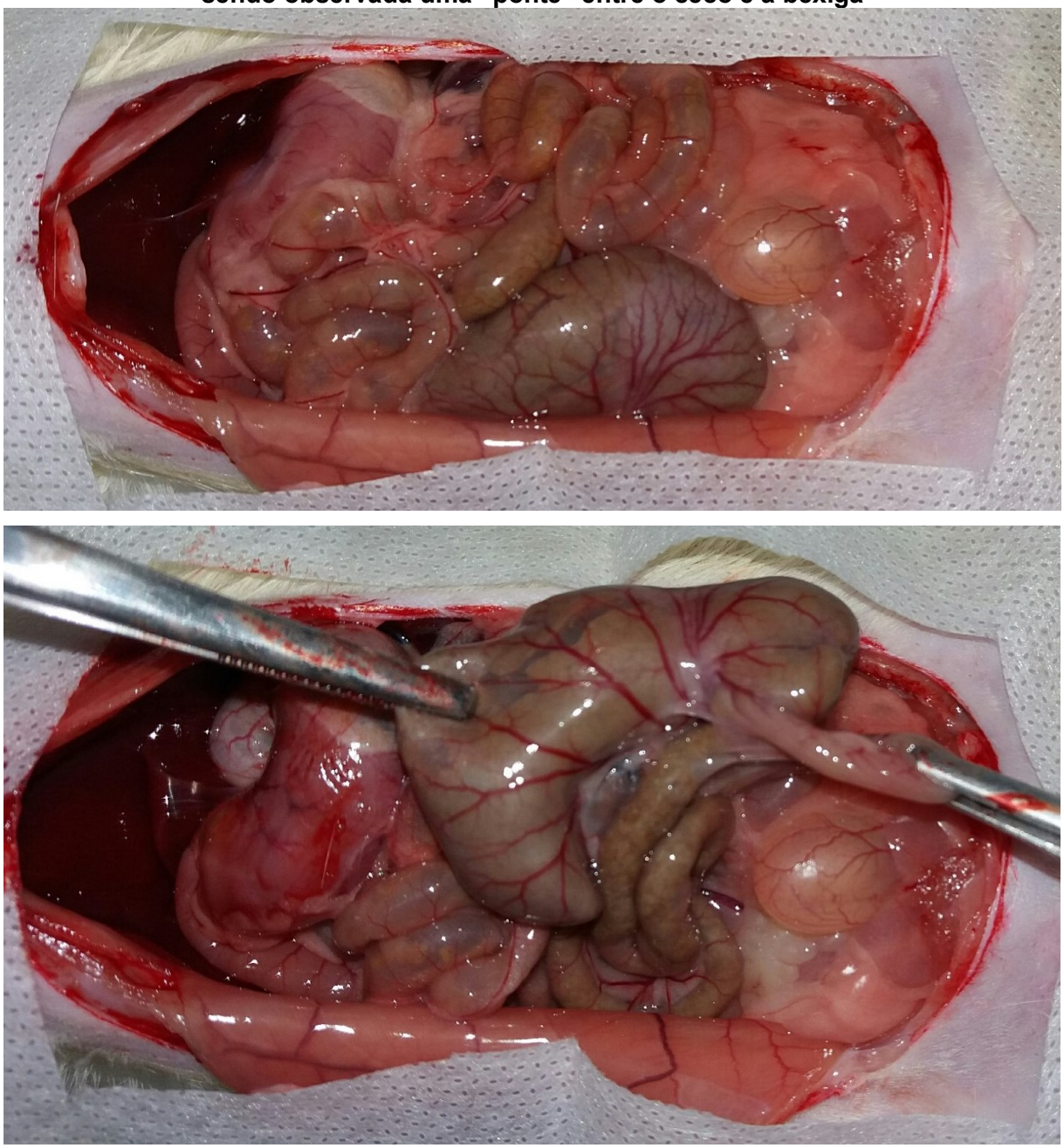

Fonte: Elaborada pelo próprio autor.

Figura 18 – Foto ilustrativa do grau 2 de aderências de acordo com o método de Nair, sendo observada duas “pontes” entre o ceco e a víscera adjacente

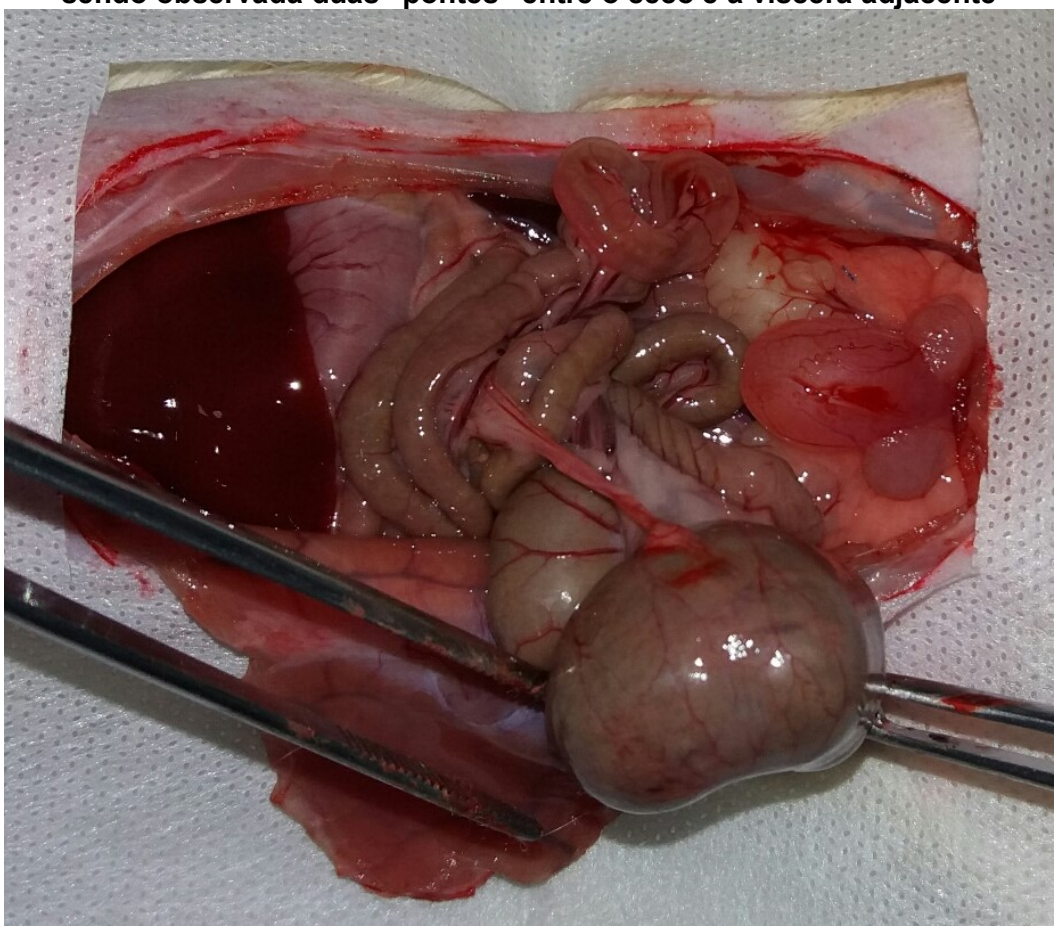

Fonte: Elaborada pelo próprio autor.

Figura 19 – Foto ilustrativa do grau 3 de aderências de acordo com o método de Nair, sendo observada uma massa entre o intestino e o ceco sem aderir à parede abdominal

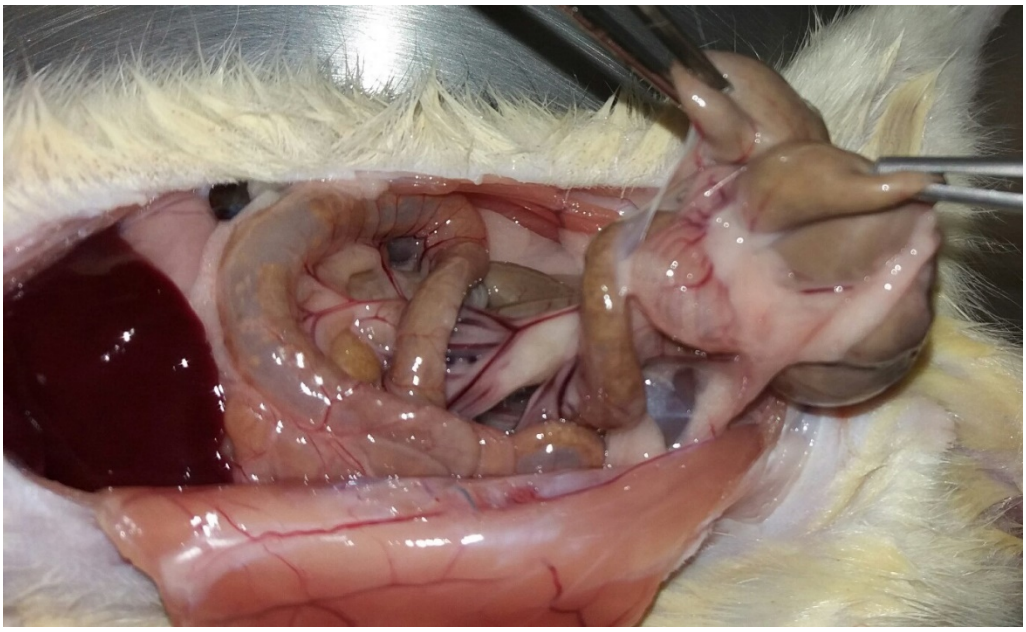

Fonte: Elaborada pelo próprio autor.

Figura 20 – Foto ilustrativa do grau 4 de aderências de acordo com o método de Nair, sendo observado o ceco diretamente aderido à parede abdominal

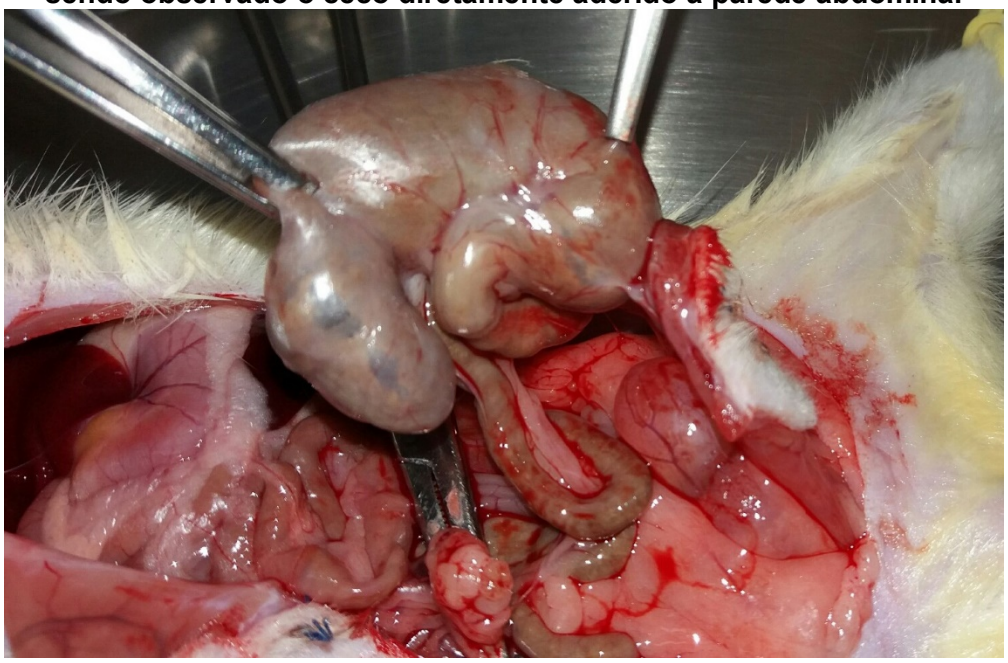

Fonte: Elaborada pelo próprio autor.

4.7 PREPARO DE AMOSTRAS PARA HISTOLOGIA

Na reabordagem cirúrgica após 14 dias (14º PO) de cada grupo, todo fragmento (pontes de fibrose, parte do ceco onde houve o estímulo inflamatório) foi retirado de cada animal e acondicionado em frascos próprios com formol a 10% por um período de aproximadamente 24 horas. Após a fixação, os fragmentos foram desidratados em álcool etílico a 70%, embebidos e impregnados em parafina conforme métodos histológicos de rotina. Os fragmentos impregnados em parafina foram cortados utilizando-se um micrótomo. Com a microtomia dos fragmentos, formou-se os fragmentos finos para a visualização adequada na microscopia. Com o objetivo de melhorar a visualização das lâminas à microscopia, realizou-se a coloração dos fragmentos por hematoxilina e eosina. O microscópio utilizado foi o Nikon®, modelo Eclipse E200, com um aumento de 100x e 400x para visualização e contagem de células.

4.8 EUTANÁSIA

Os animais foram eutanasiados no 14° PO por injeção intramuscular em superdosagem dos anestésicos utilizados para o procedimento inicial. Após a eutanásia, as peças foram retiradas e acondicionadas em frascos apropriados contendo formol a 10% para análise histológica posterior. Os animais foram autoclavados e as carcaças foram alocadas dentro de sacos plásticos e descartadas em lixo comum, recolhidos por uma empresa que destina este material a um aterro sanitário.

4.9 AVALIAÇÃO MICROSCÓPICA DAS ADERÊNCIAS

A interpretação dos preparados histológicos obtidos pela técnica histológica supracitada seguiu a análise descrita das características de resposta inflamatória descrita por Yildiz *et al.* (2015). Tal escala avalia 03 (três) parâmetros: fibrose (Quadro 16), inflamação periserosal (Quadro 17) e formação de corpo estranho (granuloma; Quadro 18).

Quadro 16 – Avaliação microscópica: escala de fibrose

Escores	Descrição
0	Ausência de fibrose
1	Aumento limitado da fibrose na serosa e submucosa
2	Aumento da fibrose na camada muscular
3	Fibrose em toda a parede intestinal

Fonte: Adaptado de Yildiz *et al.* (2015).

Quadro 17 – Avaliação microscópica: escala de inflamação periserosal

Escores	Descrição
0	Sem inflamação
1	Células inflamatórias ao redor de vasos na serosa
2	Células inflamatórias no tecido neoformado
3	Infiltração de células inflamatórias em todas as camadas da parede intestinal

Fonte: Adaptado de Yildiz *et al.* (2015).

Quadro 18 – Avaliação microscópica: escala de granuloma

Escores	Descrição
0	Ausência de granuloma
1	Presença de granuloma

Fonte: Adaptado de Yildiz *et al.* (2015).

4.10 ANÁLISE ESTATÍSTICA

Os dados quantitativos foram expressos na forma de média e erro-padrão e submetidos ao teste de normalidade de *Kolmogorov-Smirnov* e os escores histológicos foram expressos em forma de mediana (mínima – máxima).

Os dados paramétricos (massa corpórea) foram analisados por meio do teste ANOVA para medidas repetidas seguido do pós-teste de *Bonferroni*.

Os dados não paramétricos e os escores histológicos foram analisados por meio dos testes de *Friedman* (medidas repetidas) e *Kruskal-Wallis* (medidas independentes) seguido do pós-teste de *Dunn*.

Os dados dicotômicos (presente/ausente) foram expressos em forma de frequência absoluta e percentual e comparados por meio do teste do qui-quadrado.

Um índice de confiança de 95% foi adotado para todas as análises realizadas no *software Graph Pad Prism* versão 5.0. A análise estatística foi realizada cegamente.

5 RESULTADOS

5.1 EXPERIMENTO PILOTO

Antes da realização do experimento em si, houve a realização de um experimento piloto com 05 (cinco) ratos. Neste estudo piloto houve a escarificação da porção anterior do ceco com gaze seca e a reabordagem cirúrgica com 07 (sete) e 14 (quatorze) dias após o procedimento cirúrgico inicial (7º PO e 14º PO). De acordo com a literatura vigente, o tempo médio de formação de aderências peritoneais em ratos é em torno de 14 dias. Foi realizada a reabordagem no 7º PO com o intuito de avaliar a presença ou não de aderências. Foi então observada a presença de aderências em todos os animais do estudo piloto.

Foram eutanasiados dois animais no 7º PO e três no 14º PO (Fig. 21-23).

Na maioria dos estudos descritos na literatura houve a necessidade de retirada de parte do peritônio parietal adjacente ao local de trauma cirúrgico no ceco com o objetivo de se aumentar a probabilidade de formação de aderências.

No presente estudo, mesmo sem ocorrer este estímulo adicional ao peritônio parietal, houve a formação de aderências, diminuindo o tempo cirúrgico e o risco de complicações no intra-operatório, como sangramentos e lesão de estruturas adjacentes, tais como intestinos e/ou bexiga, que inevitavelmente ocasionaria a exclusão do animal do estudo, podendo alterar o seu resultado estatístico e/ou o acréscimo de outro animal que iria de encontro as normas do CONCEA (Conselho Nacional de Controle de Experimentação Animal).

Logo, a importância do experimento piloto foi validar o uso do modelo de formação de aderência abdominal cecal que seria utilizado no estudo.

Figura 21 – Foto ilustrativa do grau 1 de aderências de acordo com o método de Nair, em animal no 7º PO do experimento piloto

Fonte: Elaborada pelo próprio autor.

Figura 22 – Foto ilustrativa do grau 2 de aderências de acordo com o método de Nair, em animal no 14º PO do experimento piloto

Fonte: Elaborada pelo próprio autor.

Figura 23 – Foto ilustrativa do grau 3 de aderências de acordo com o método de Nair, em animal no 14º PO do experimento piloto

Fonte: Elaborada pelo próprio autor.

5.2 AVALIAÇÃO DO PESO CORPORAL DO ANIMAL E DO ASPECTO DA FERIDA CIRÚRGICA

Com relação à massa corpórea, pôde-se observar que ao longo do curso temporal do presente estudo, os três grupos variam sem diferenças estatísticas ao longo do tempo (Tab. 1, Gráfico 1).

Tabela 1 – Média ± erro-padrão da massa corpórea (g) dos animais experimentais antes e após a indução da formação de aderências (D0 a D14) entre os grupos experimentais

Tempo (dias)	G1 (controle)	G2 (ringer lactato)	G3 (ACP-410)
0	248,8±2,8	224,4±4,1	241,8±9,5
1	240,6±3,0	218,4±5,3	235,6±8,7
2	239,2±3,8	218,0±5,0	230,0±10,0
3	242,6±3,0	217,6±5,2	232,9±9,7
4	242,8±3,8	214,4±5,3	235,2±9,4
5	243,8±4,3	219,0±5,6	230,9±9,2
6	246,6±4,4	218,5±4,9	230,9±9,2
7	241,3±4,0	218,6±6,3	234,0±9,7
8	245,0±4,7	218,6±6,3	233,8±9,1
9	246,6±4,2	223,8±6,4	233,6±9,3
10	244,3±4,2	225,0±6,3	238,7±9,8
11	243,6±4,4	223,4±5,6	235,2±9,3
12	243,6±4,4	222,4±5,7	232,9±6,5
13	257,2±4,8	223,9±6,0	242,3±9,5
14	257,6±4,3	228,2±5,8	247,2±10,2

Fonte: Elaborada pelo próprio autor.
p > 0,05

Gráfico 1 – Média ± erro-padrão da massa corpórea (g) dos animais experimentais antes e após a indução da formação de aderências (D0 a D14) entre os grupos experimentais G1 (controle), G2 (ringer lactato) e G3 (ACP-410)

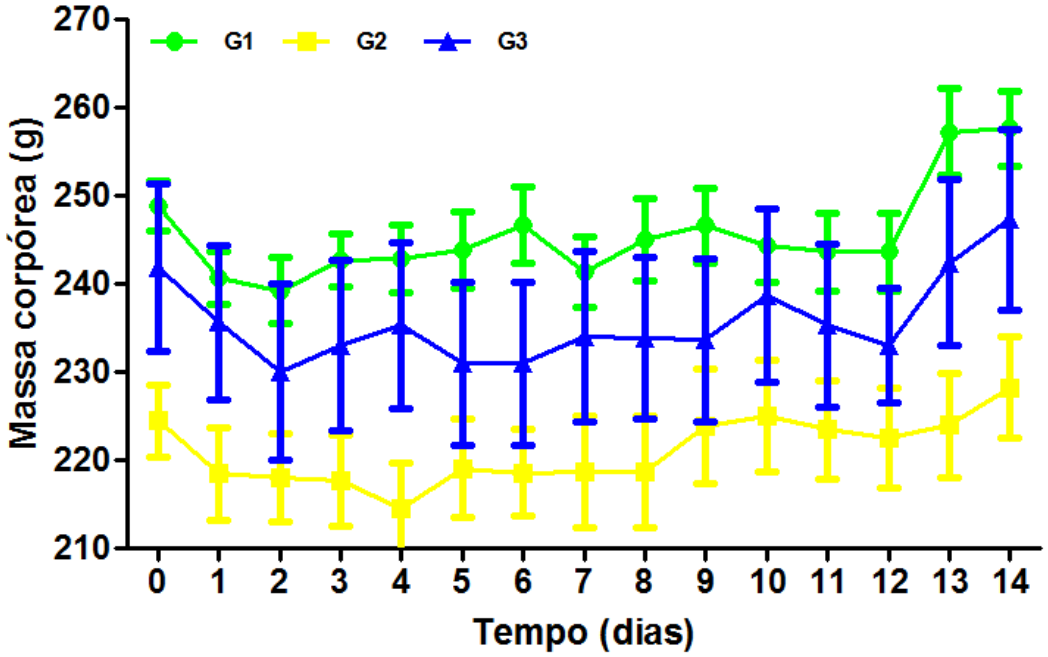

Fonte: Elaborada pelo próprio autor.
p > 0,05. A representação gráfica das barras acima e abaixo em cada linha de evolução da massa corpórea no gráfico acima representam o erro-padrão da média.

Com relação à presença de fibrina ao longo do curso temporal deste estudo, pôde-se observar que o **G1** (Gráfico 2) apresentou o maior número de animais exibindo fibrina no dia 7 (60%, $p < 0,05$), o **G2** (Gráfico 3) apresentou o maior número de animais exibindo fibrina no dia 4 (30%, $p < 0,05$) e o **G3** (Gráfico 4) apresentou o maior número de animais exibindo fibrina nos dias 5 e 6 (40%, $p < 0,001$). Considerando todos os eventos (10 animais por grupo ao longo de 14 dias = 140 avaliações por grupo) pôde-se observar uma frequência total de achados de fibrina de 9% no **G1**, 3% em **G2** e 6% em **G3** (Gráfico 5), sem diferença significativa entre os três grupos experimentais nesse quesito ($p > 0,05$).

Gráfico 2 – Prevalência de fibrina ao longo dos 14 dias de avaliação sobre as feridas cirúrgicas no pós-operatório (D1 a D14) do grupo controle (G1)

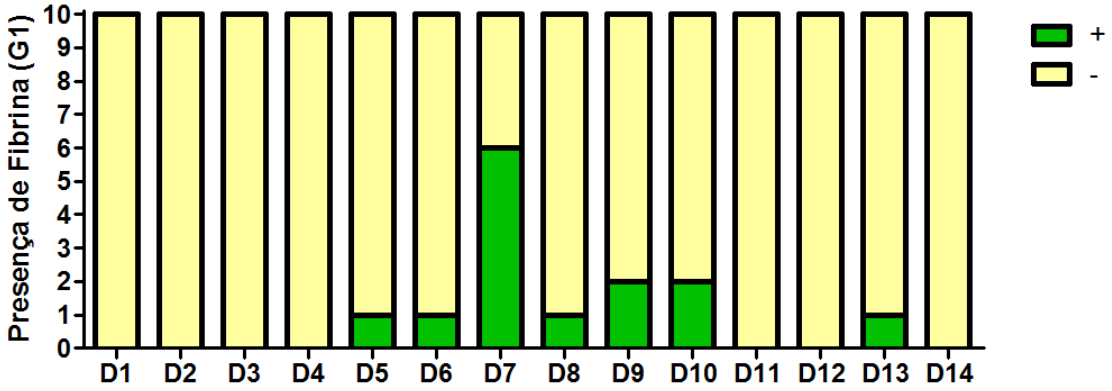

Fonte: Elaborado pelo próprio autor.
**p < 0,05; +: Fibrina presente; -: Fibrina ausente*

Gráfico 3 – Prevalência de fibrina ao longo dos 14 dias de avaliação sobre as feridas cirúrgicas no pós-operatório (D1 a D14) do grupo ringer lactato (G2)

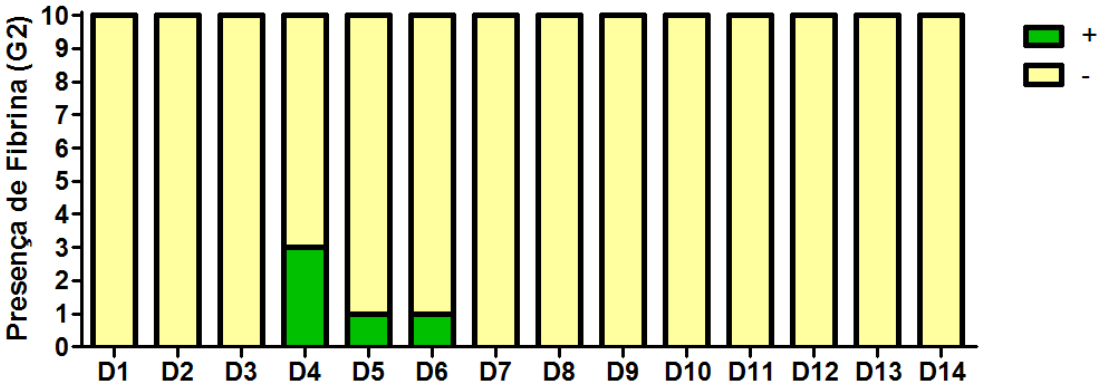

Fonte: Elaborado pelo próprio autor.
**p < 0,05; +: Fibrina presente; -: Fibrina ausente*

Gráfico 4 – Prevalência de fibrina ao longo dos 14 dias de avaliação sobre as feridas cirúrgicas no pós-operatório (D1 a D14) do grupo ACP-410 (G3)

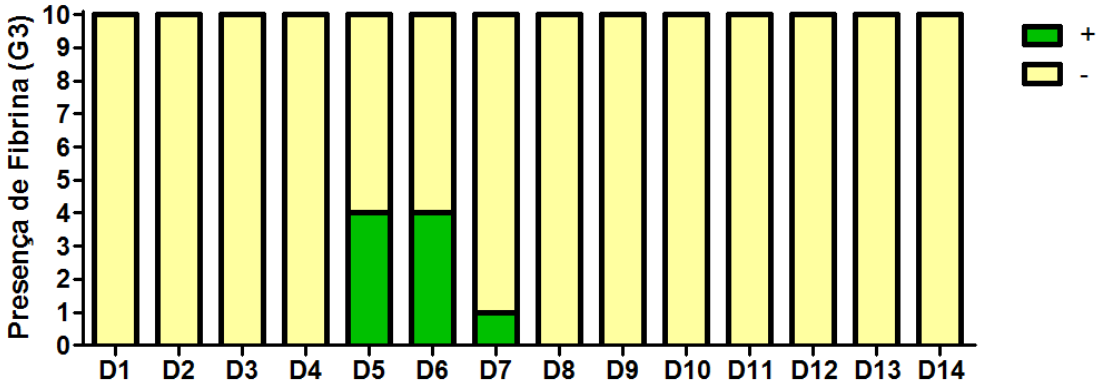

Fonte: Elaborado pelo próprio autor.
**p < 0,05; +: Fibrina presente; -: Fibrina ausente*

Gráfico 5 – Prevalência geral ao longo dos 14 dias de avaliação sobre as feridas cirúrgicas no pós-operatório (D1 a D14) dos grupos-controle (G1), ringer lactato (G2) e ACP-410 (G3)

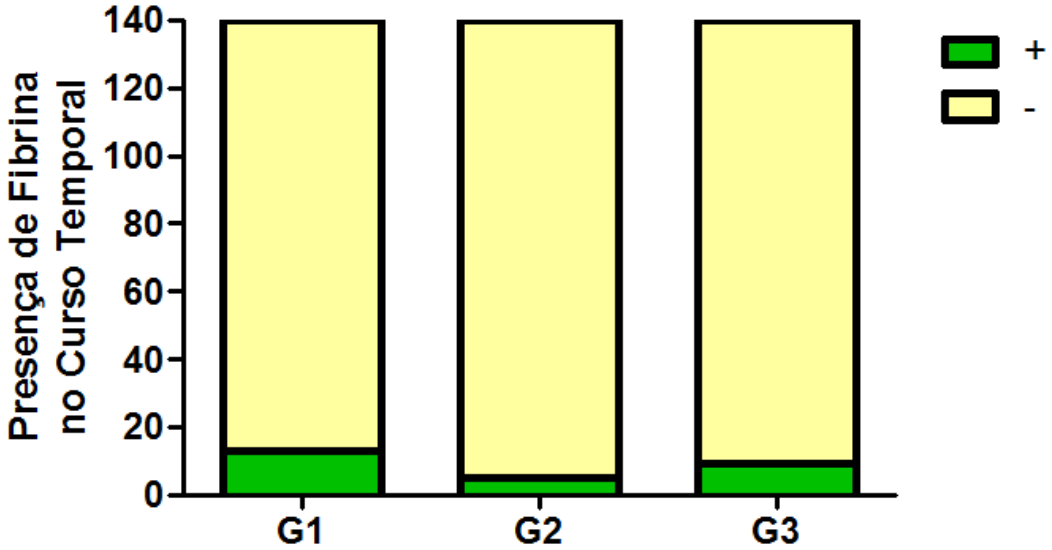

Fonte: Elaborado pelo próprio autor.
**p < 0,05; +: Fibrina presente; -: Fibrina ausente*

No **G1** (controle) o animal #1 apresentou fibrina na ferida no 7º PO. O animal #2 apresentou fibrina no 5º e 6º PO. O animal #3 apresentou fibrina no 7º PO. O animal #5 apresentou fibrina no 7º e 8º PO. O animal #6 apresentou fibrina no 7º e 9º PO. O animal #7 apresentou fibrina no 7º, 8º e 9º PO. O animal #8 apresentou no dia da 1ª cirurgia um sangramento intra-operatório controlado. O mesmo não

apresentou fibrina em sua ferida no PO. O animal #9 apresentou fibrina no 7º PO. Em relação ao peso no PO, somente quem não ganhou peso foi o animal #4.

No **G2** (ringer lactato) o animal #1 teve óbito intra-operatório em virtude da presença de uma aderência entre o intestino e a parede abdominal. Ao realizar-se a abertura da parede abdominal houve transecção completa da alça intestinal e sangramento associado com óbito do animal. Houve neste grupo a adição de mais um animal, sendo enumerado como #11. Os animais que apresentaram perda de peso no PO foram: #2, 3, 5, 8 e 9. O restante deste grupo apresentou ganho de peso no PO.

No **G3** (ACP-410) o animal #8 teve óbito no 12° PO. O animal #6 foi o único que apresentou perda de peso. O animal #2 apresentou fibrina na ferida no 5° PO.

5.3 AVALIAÇÃO MACROSCÓPICA DAS ADERÊNCIAS

No modelo experimental de indução de aderências abdominais em ratos que foi utilizado nesse estudo, foram realizadas esfregadas na parede do ceco com o auxílio de uma gaze estéril até o aparecimento de petéquias. O número de esfregadas realizadas foram de 11,0±1,0; 13,1±1,5; e 10,7±0,9, respectivamente para os grupos **G1**, **G2** e **G3** ($p > 0,05$; teste de *Kruskal-Wallis* seguido do pós-teste de *Dunn*) indicando que a metodologia empregada foi coerente com o aparecimento das petéquias nos três grupos (Gráfico 6).

Gráfico 6 – Média ± erro-padrão do número de esfregadas na parede do ceco dos ratos do experimento entre os grupos experimentais G1 (controle), G2 (ringer lactato) e G3 (ACP-410)

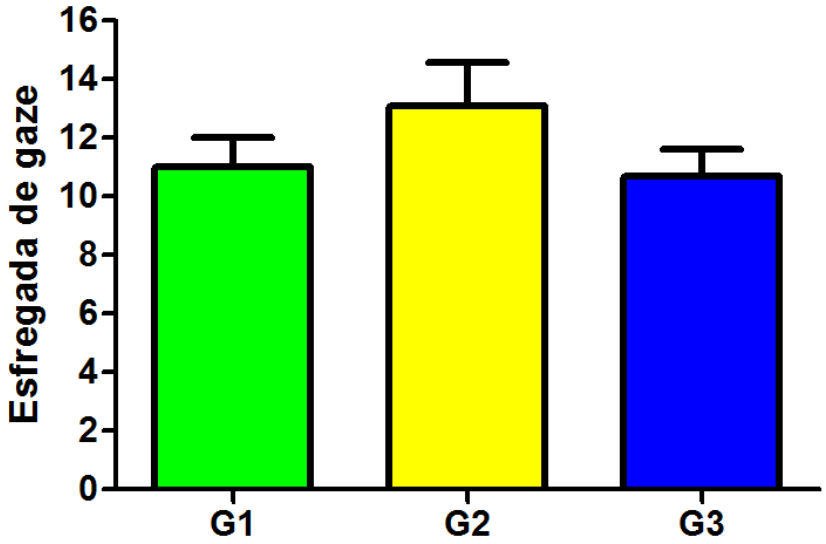

Fonte: Elaborada pelo próprio autor.
p > 0,05.

A seguir é apresentado o acompanhamento fotográfico das escarificações no ceco dos animais (Quadros 19-21).

Quadro 19 – Avaliação macroscópica dos animais do Grupo 1 (controle): fotos antes e após a escarificação do ceco

Grupo	Animal	Antes Escarificação	Após Escarificação
1	6	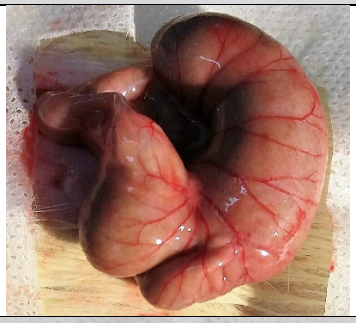	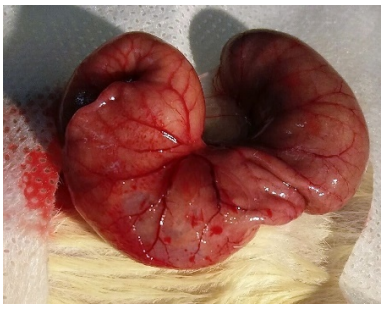
1	7	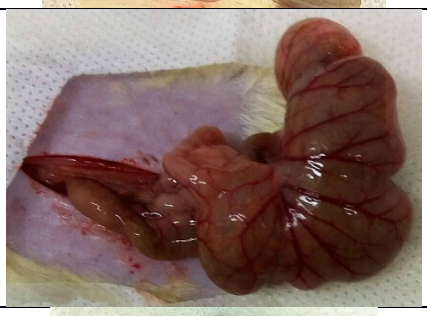	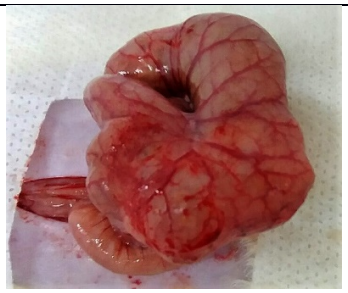
1	8		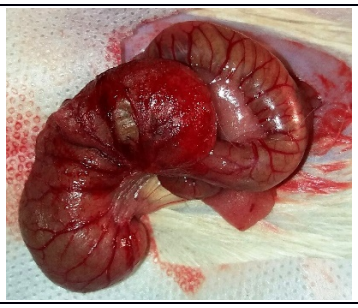
1	9	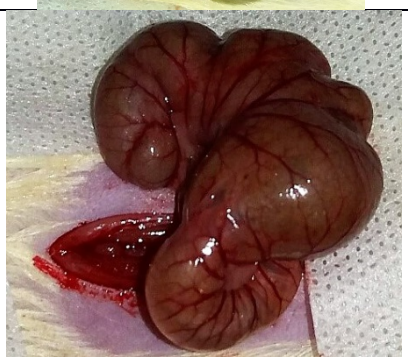	
1	10	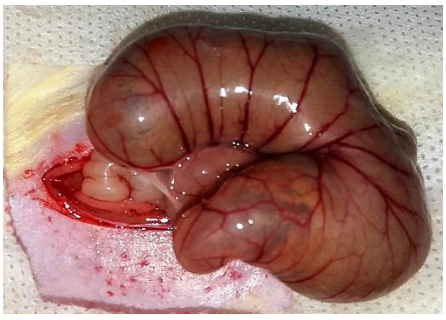	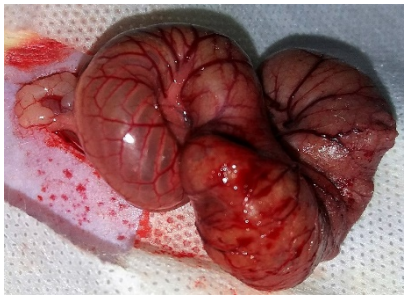

Fonte: Elaborado pelo próprio autor.

Quadro 20A – Avaliação macroscópica dos animais do Grupo 2 (ringer lactato): fotos antes e após a escarificação do ceco (parte 1)

Grupo	Animal	Antes Escarificação	Após Escarificação
2	2	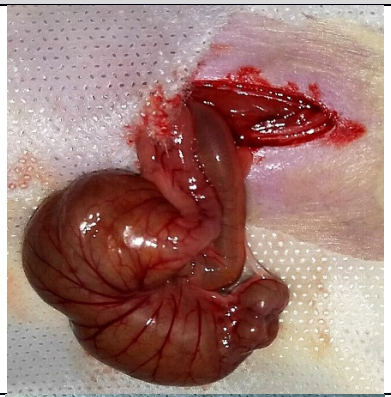	
2	3	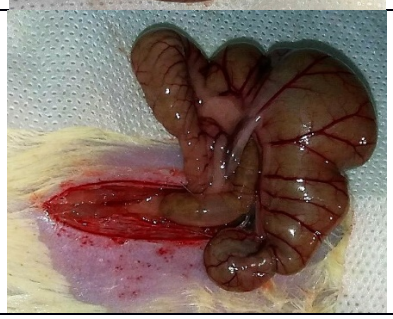	
2	4	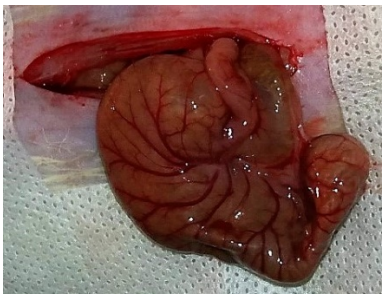	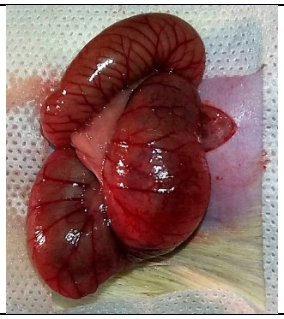
2	5	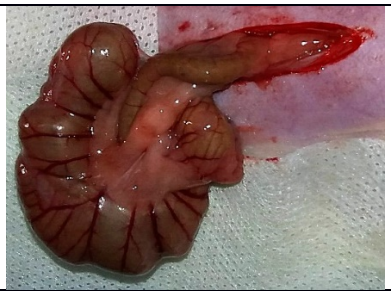	
2	6	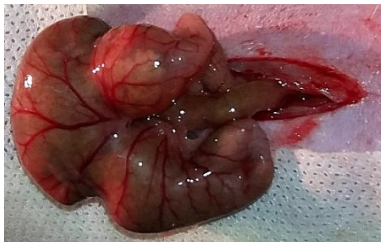	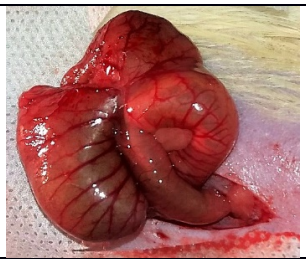

Fonte: Elaborado pelo próprio autor.

Quadro 20B – Avaliação macroscópica dos animais do Grupo 2 (ringer lactato): fotos antes e após a escarificação do ceco (parte 2)

Grupo	Animal	Antes Escarificação	Após Escarificação
2	7		
2	8	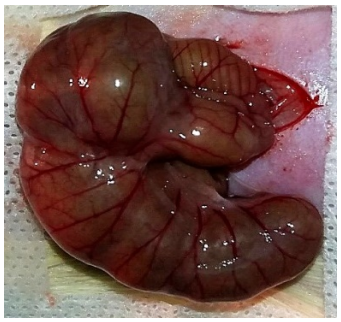	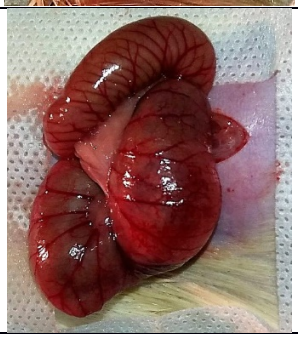
2	9		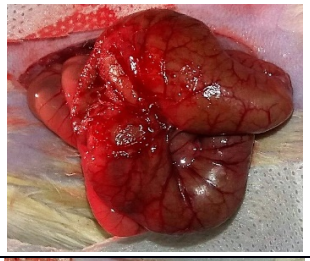
2	10	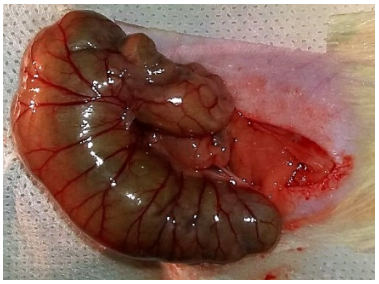	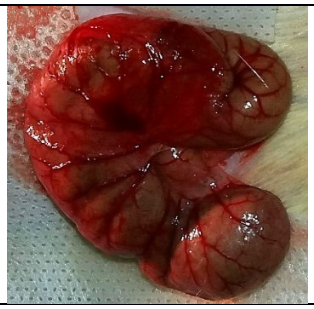
2	11	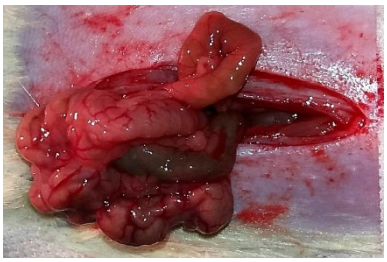	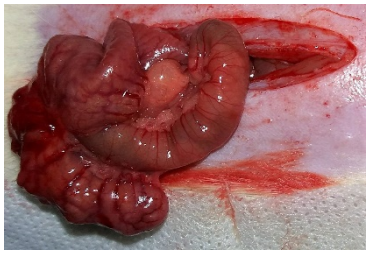

Fonte: Elaborado pelo próprio autor.

Quadro 21A – Avaliação macroscópica dos animais do Grupo 3 (ACP-410): fotos antes e após a escarificação do ceco (parte 1)

Grupo	Animal	Antes Escarificação	Após Escarificação
3	1	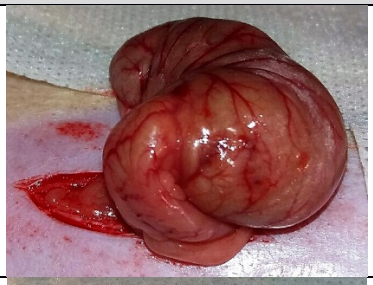	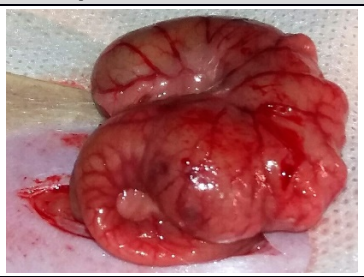
3	2	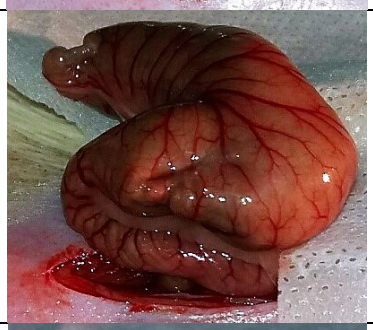	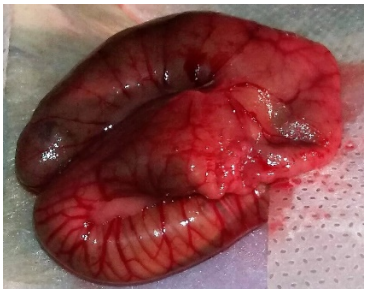
3	3		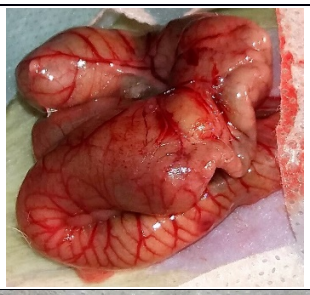
3	4		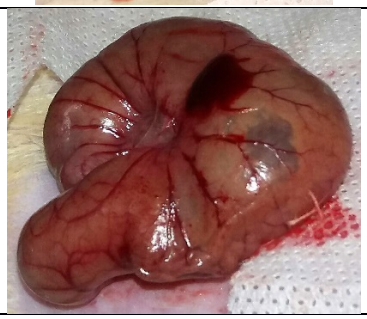
3	5	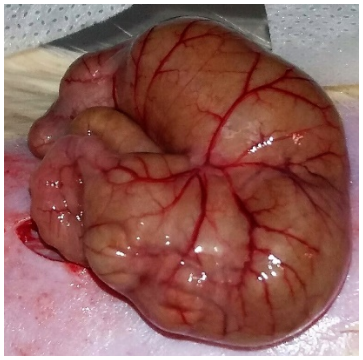	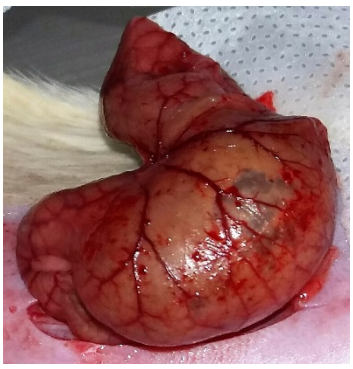

Fonte: Elaborado pelo próprio autor.

Quadro 21B – Avaliação macroscópica dos animais do Grupo 3 (ACP-410): fotos antes e após a escarificação do ceco (parte 2)

Grupo	Animal	Antes Escarificação	Após Escarificação
3	6	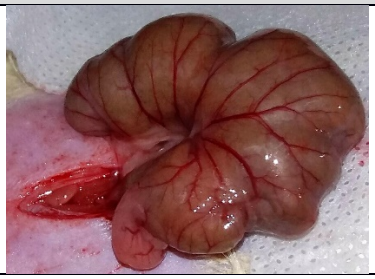	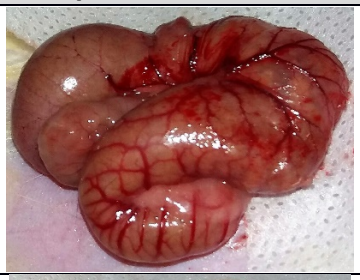
3	7		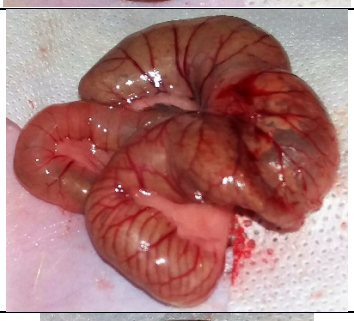
3	8	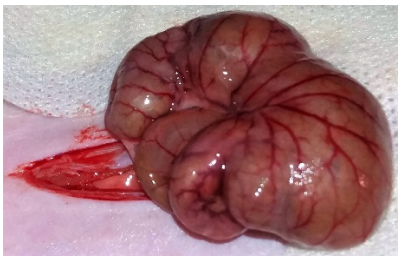	
3	9		
3	10	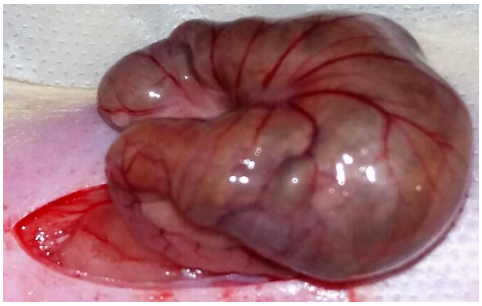	

Fonte: Elaborado pelo próprio autor.

Quadro 22A – Avaliação macroscópica dos animais do Grupo 1 (controle): fotos após eutanásia no 14º PO (parte 1)

Grupo	Animal	Eutanásia 14º PO	
1	3	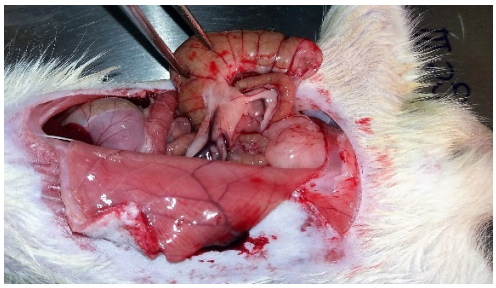	
1	4	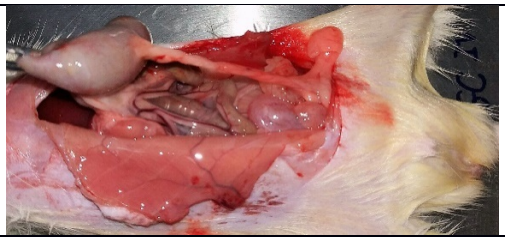	
1	5	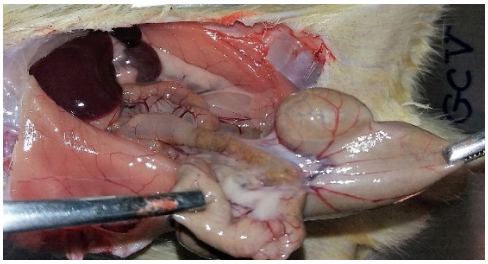	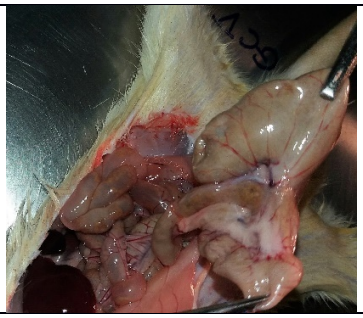
1	6	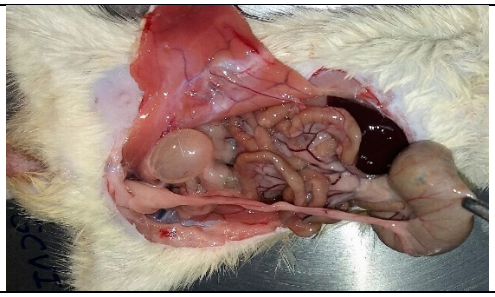	

Fonte: Elaborado pelo próprio autor.

Quadro 22B – Avaliação macroscópica dos animais do Grupo 1 (controle): fotos após eutanásia no 14º PO (parte 2)

Grupo	Animal	Eutanásia 14º PO	
1	7		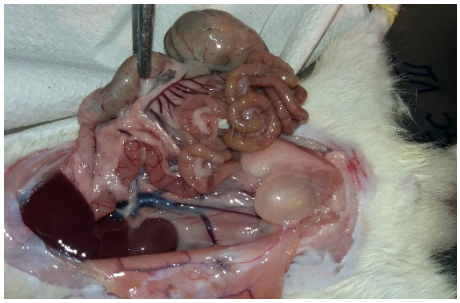
1	8	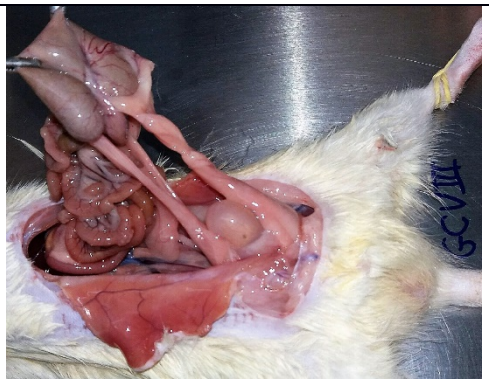	
1	9	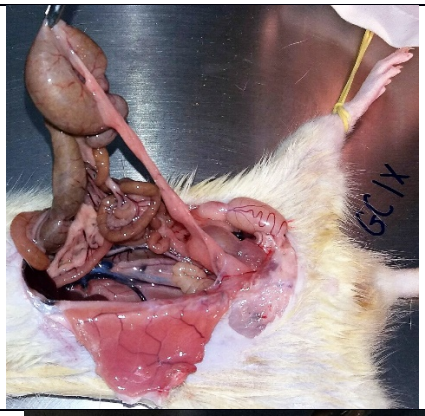	
1	10		

Fonte: Elaborado pelo próprio autor.

Quadro 23A – Avaliação macroscópica dos animais do Grupo 2 (ringer lactato): fotos após eutanásia no 14º PO (parte 1)

Grupo	Animal	Eutanásia 14º PO	
2	2	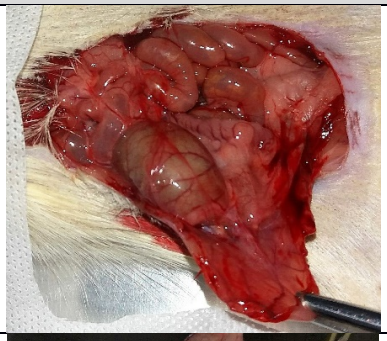	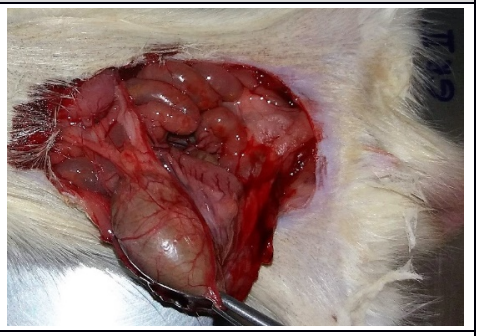
2	3		
2	4	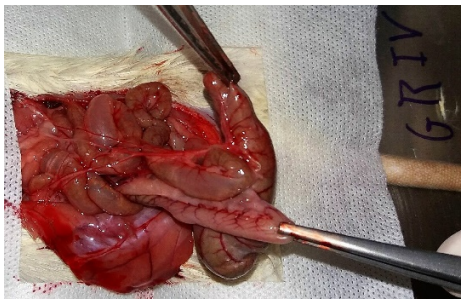	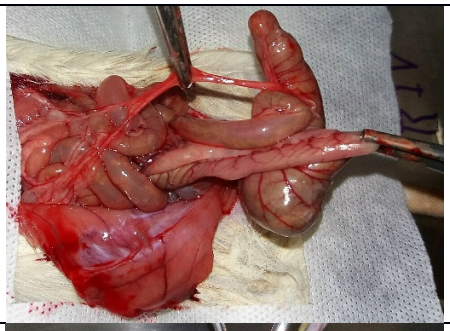
2	5		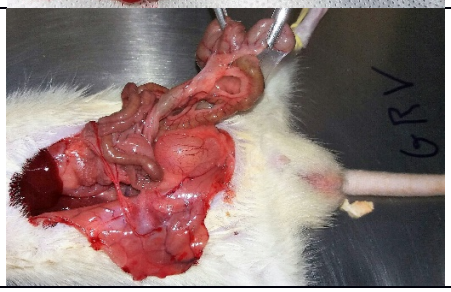
2	6		

Fonte: Elaborado pelo próprio autor.

Quadro 23B – Avaliação macroscópica dos animais do Grupo 2 (ringer lactato): fotos após eutanásia no 14º PO (parte 2)

Grupo	Animal	Eutanásia 14º PO	
2	7	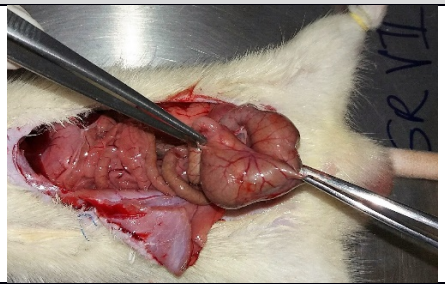	
2	8		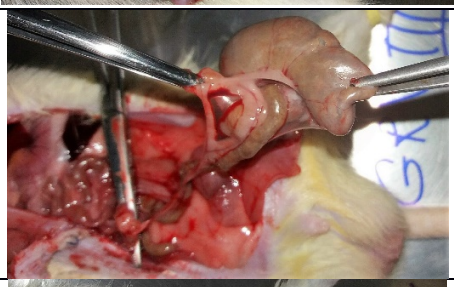
2	9		
2	10	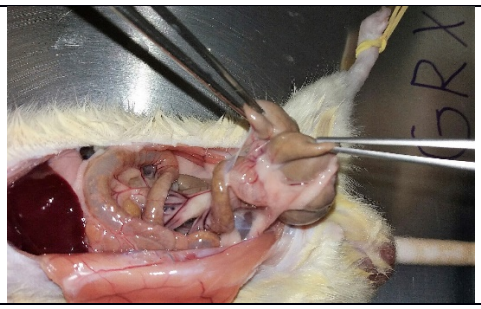	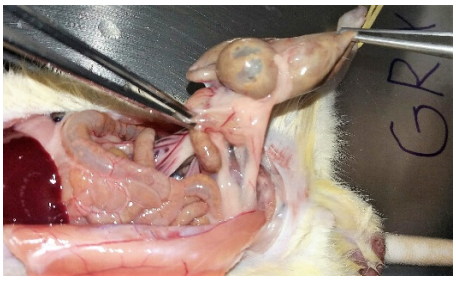
2	11		

Fonte: Elaborado pelo próprio autor.

Quadro 24A – Avaliação macroscópica dos animais do Grupo 3 (ACP-410): fotos após eutanásia no 14º PO (parte 1)

Grupo	Animal	Eutanásia 14º PO
3	1	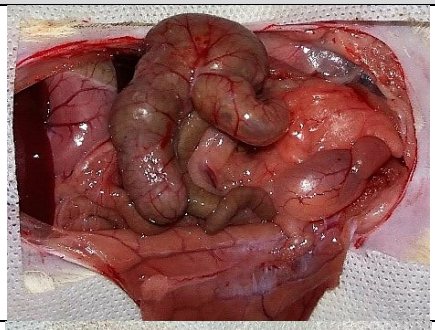
3	2	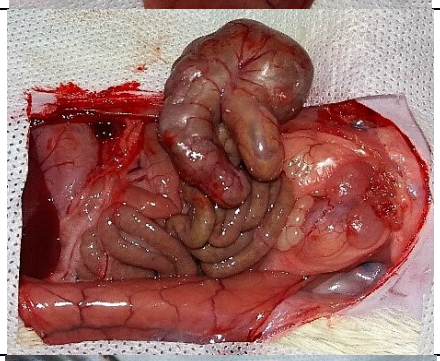
3	3	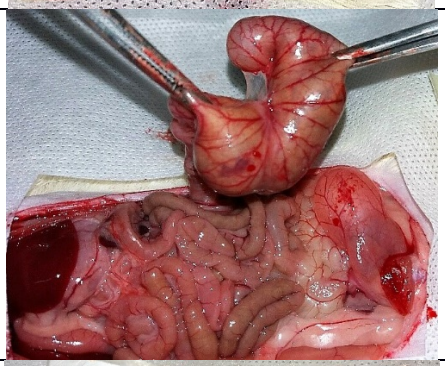
3	4	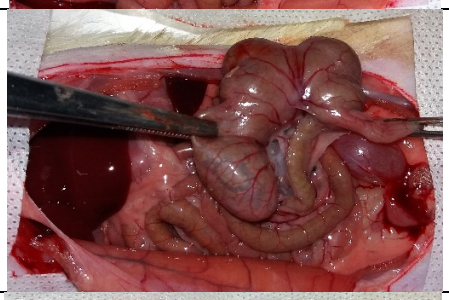
3	5	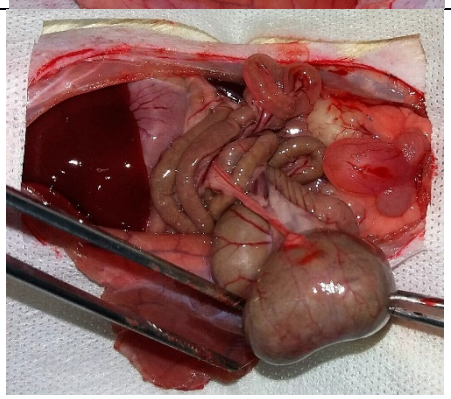

Fonte: Elaborado pelo próprio autor.

Quadro 24B – Avaliação macroscópica dos animais do Grupo 3 (ACP-410): fotos após eutanásia no 14º PO (parte 2)

Grupo	Animal	Eutanásia 14º PO
3	6	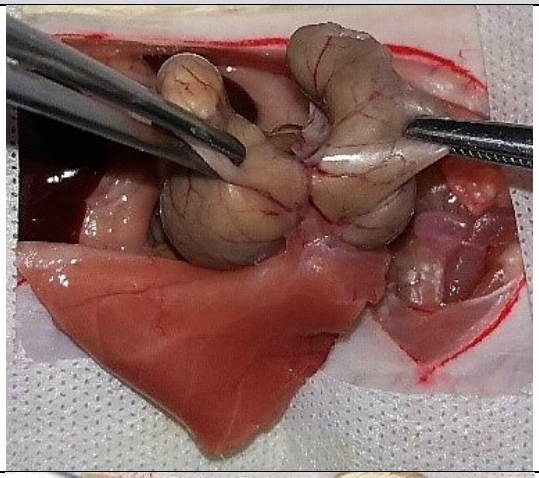
3	7	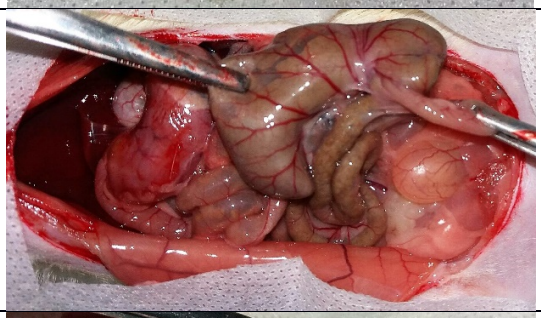
3	8	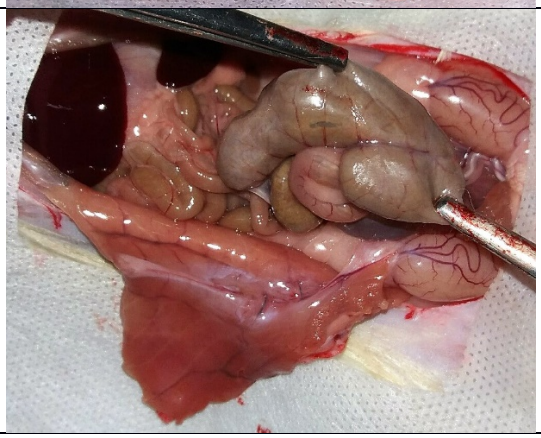
3	10	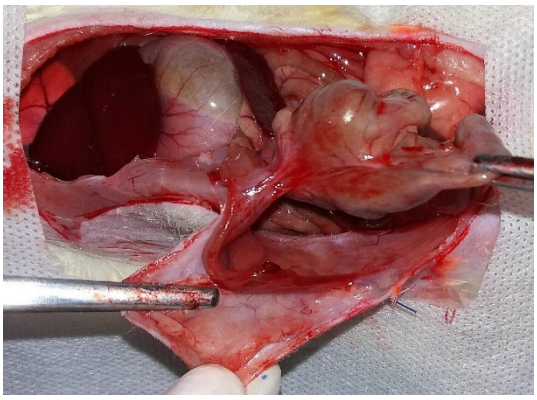

Fonte: Elaborado pelo próprio autor.

Para a avaliação macroscópica das aderências abdominais foi utilizada a escala de Nair e colaboradores (ZHANG *et al.*, 2015). No gráfico 1 pode-se observar que a mediana (mínimo – máximo) dos escores observada no **G1** foi de 3 (2-4), no **G2** de 3 (2-4) e no **G3** de 1 (1-4), onde se pode estatisticamente inferir que no **G3** houve menor formação de aderências ($p < 0,05$) e que no G1 e G2 houve similar formação de aderências ($p > 0,05$), ou seja, que o uso da solução de irrigação à base de água de coco em pó (ACP-410) se mostrou efetiva na prevenção do aparecimento de aderências abdominais (Gráfico 7).

Gráfico 7 – Mediana (mínimo – máximo) dos escores da Escala de Nair e colaboradores entre os grupos experimentais G1 (controle), G2 (ringer lactato) e G3 (ACP-410) com relação à avaliação macroscópica do aparecimento de aderências abdominais em ratos

Fonte: Elaborado pelo próprio autor.
$p < 0,05$. Escores: 0 = ausência de aderência; 1 = única ponte de adesão entre as vísceras ou das vísceras à parede abdominal; 2 = duas pontes entre as vísceras ou entre as vísceras e a parede abdominal; 3 = mais de duas pontes entre as vísceras/vísceras à parede abdominal/todo o intestino formando uma massa sem estar aderido à parede abdominal; 4 = vísceras diretamente aderidas à parede abdominal, independentemente do número e extensão das pontes de aderência.

5.4 AVALIAÇÃO MICROSCÓPICA DAS ADERÊNCIAS

Para a avaliação microscópica das aderências abdominais foi utilizada as características de resposta inflamatória descritas por Yildiz *et al.* (2015) que avalia os parâmetros de fibrose, inflamação periserosal e formação de granuloma. No gráfico 8 pode-se observar a mediana (mínimo – máximo) dos graus de fibrose observados no **G1** foi de 1 (0-1), no **G2** de 2 (1-3) e no **G3** de 1 (1-3), onde se pode estatisticamente inferir que no **G2** houve maior formação de fibrose que no **G1** ($p < 0,05$) e que a formação de fibrose entre os grupos **G1** e **G3** foram similares ($p >$

0,05), ou seja, o uso do ringer lactato como solução de irrigação promoveu um maior grau de fibrose e os grupos **G1** e **G3** foram similares promovendo um menor grau de fibrose.

Gráfico 8 – Mediana (mínimo – máximo) dos graus de fibrose segundo Yildiz *et al.* (2015) entre os grupos experimentais G1 (controle), G2 (ringer lactato) e G3 (ACP-410) com relação à avaliação microscópica do aparecimento de aderências abdominais em ratos

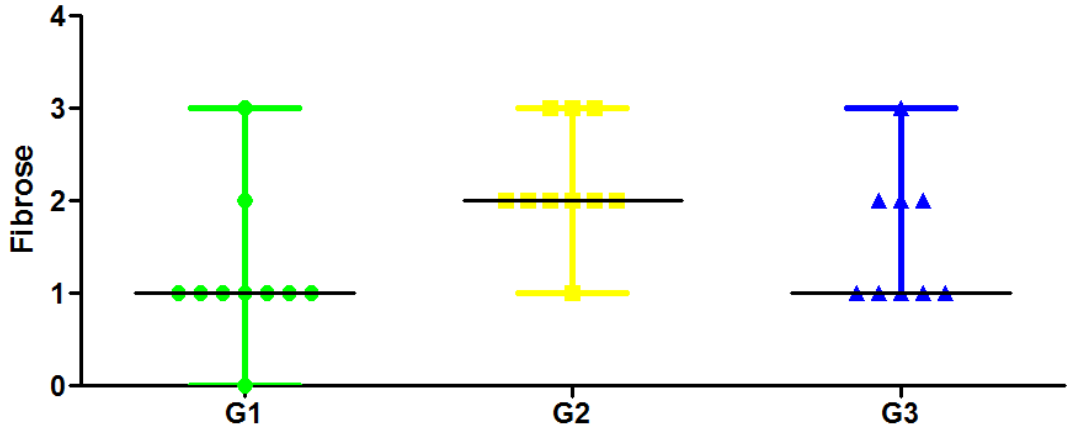

Fonte: Elaborado pelo próprio autor.
p < 0,05.
Graus: 0 = ausência de fibrose; 1 = aumento limitado da fibrose na serosa e submucosa; 2 = aumento da fibrose na camada muscular; 3 = fibrose em toda a parede intestinal.

Com relação à inflamação periserosal, foi observado comportamento similar dos dados com relação à avaliação do grau de fibrose. No gráfico 9 pode-se observar a mediana (mínimo – máximo) dos graus de inflamação periserosal observados no **G1** foi de 1 (1-3), no **G2** de 2,5 (1-3) e no **G3** de 2 (1-3), onde se pode estatisticamente inferir que no **G2** houve maior escore de inflamação periserosal ($p < 0,05$), sem diferença significante entre os grupos **G1** e **G3** ($p > 0,05$). No **G1** houve predomínio de células inflamatórias mais ao redor dos vasos da serosa, enquanto que no **G3**, no tecido neoformado.

Gráfico 9 – Mediana (mínimo – máximo) dos escores de inflamação periserosal segundo Yildiz *et al.* (2015) entre os grupos experimentais G1 (controle), G2 (ringer lactato) e G3 (ACP-410) com relação à avaliação microscópica do aparecimento de aderências abdominais em ratos

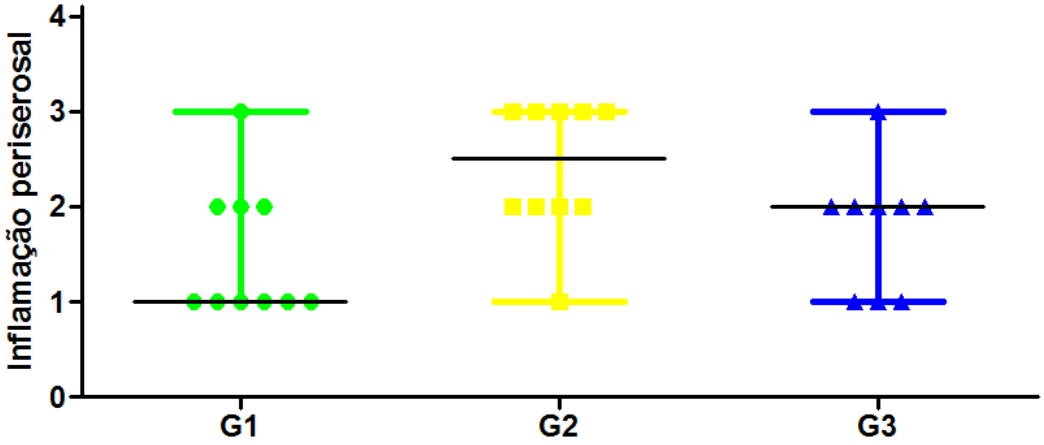

Fonte: Elaborado pelo próprio autor.
p < 0,05.
Graus: 0 = sem inflamação; 1 = células inflamatórias ao redor dos vasos da serosa; 2 = células inflamatórias no tecido neoformado; 3 = infiltração de células inflamatórias em todas as camadas da parede intestinal.

Com relação à formação de granulomas, pôde-se observar uma frequência de granulomas em 0% dos animais de **G1**, 40% dos animais no **G2** e 10% dos animais em **G3**. Comparando os três grupos, pôde-se observar que o **G2** apresentou uma prevalência de granulomas significantemente mais alto que **G1** ($p < 0,05$), sem haver diferenças estatísticas entre os grupos de **G1** e **G3** ($p > 0,05$), (Gráfico 10).

Gráfico 10 – Prevalência de granulomas avaliados microscopicamente nos grupos experimentais G1 (controle), G2 (ringer lactato) e G3 (ACP-410)

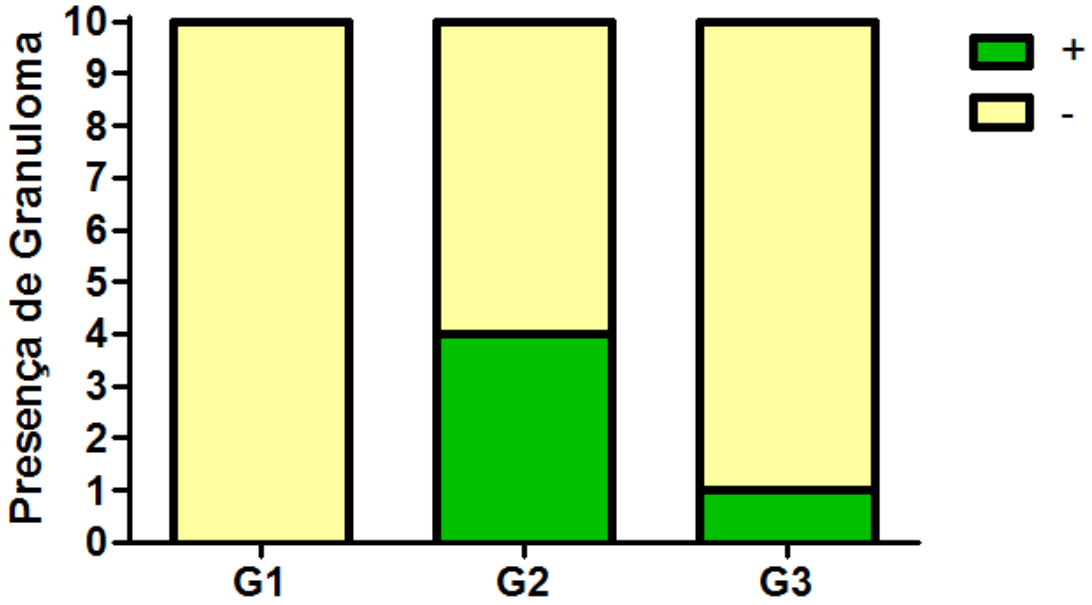

Fonte: Elaborado pelo próprio autor.
p < 0,05.
+: Granuloma presente; -: Granuloma ausente

6 DISCUSSÃO

Sabe-se bem que a formação de aderência pós-operatória é um evento inevitável após a ocorrência de cirurgias abdominais (SABET *et al.*, 2015). Tais aderências causam uma grande morbidade aos pacientes ocasionando como complicações dor abdominal e/ou pélvica intensa, obstrução, semi-obstrução intestinal e infertilidade. (YUAN *et al.*, 2016). Aderências pós-cirúrgicas ainda permanecem como um importante problema de saúde pública (SABET *et al.*, 2015).

Isquemia, inflamação, hemorragia no intra-operatório, trauma cirúrgico, lesões químicas e/ou térmicas, reação de corpo estranho e predisposição genética contribuem para a formação de aderências abdominais e pélvicas (YUAN *et al.*, 2016).

A formação de tais aderências se inicia com a lesão de células mesoteliais presentes na superfície da membrana peritoneal (ALLAVERDI *et al.*, 2014).

O trauma cirúrgico inicia uma cascata fisiopatológica que promove o aumento da permeabilidade vascular com consequente liberação de mediadores inflamatórios promovendo a injúria da superfície peritoneal. Com isso, ocorre um aumento na liberação de exsudatos ricos em proteínas plasmáticas, especialmente fibrinogênio, que gradualmente se converte numa matriz de fibrina. Tal matriz de fibrina associada com os mecanismos ineficientes de quebra desta matriz promovem a formação das aderências (YUAN *et al.*, 2016).

Por outro lado, a formação de fibrina é um componente essencial no reparo normal dos tecidos, porém, a dissolução destes depósitos de fibrina é fundamental para a restauração fisiológica da superfície peritoneal. A dissolução da fibrina é mediada por um sistema fibrinolítico (YUAN *et al.*, 2016).

Quando a capacidade fibrinolítica é insuficiente, depósitos de fibrina podem persistir com a consequente organização e formação de um tecido fibrótico rico em colágeno. Logo, uma falta de equilíbrio entre a deposição de fibrina e sua dissolução pelos mecanismos de defesa do organismo é a chave para o surgimento de aderências peritoneais (BROCHHAUSEN *et al.*, 2011).

Medidas importantes na prevenção de aderências incluem uma cuidadosa manipulação cirúrgica, uso de agentes químicos e barreiras mecânicas (QUININO *et al.*, 2013). Drogas anti-inflamatórias, drogas anti-angiogênicas, ativador do

plasminogênio tecidual, mitomicina C, vitamina E têm demonstrado reduzir a formação de aderências (HOARE *et al.*, 2014).

Lalountas *et al.* (2012) avaliaram o uso de um novo filme denominado *statofilme* (atorvastatina associada à carboximetilcelulose) na prevenção de aderências intraperitoniais pós-operatórias e concluíram que tal filme apresentou redução de aderências em modelo cecal em ratos.

Kaleli *et al.* (1998) *apud* Kutuk *et al.* (2012) demonstraram o aumento da perfusão tecidual local com o uso do óxido nítrico, reduzindo isquemia e a inflamação local. Baseado neste estudo, Kutuk *et al.* (2012) avaliaram o uso de um inibidor da fosfodiesterase 5 (PDE-5), denominado tadalafila, com a finalidade de reduzir a aderência pós-operatória por vasodilatação e aumento da atividade fibrinolítica local. Utilizaram modelos de aderência através de abrasão e cauterização de cornos uterinos. Eles concluíram que durante o período pós-operatório houve diminuição da formação de aderências.

Sahin *et al.* (2015) avaliaram o uso de um agente denominado *sugammadex* na prevenção de aderências peritoneais em modelos de indução de aderência cecal e ileal em ratos. Tal agente é um polímero de glicose solúvel em água que se liga a bloqueadores musculares tais como o rocurônio, durante anestesia geral. Em virtude de sua viscosidade, o *sugammadex* poderia atuar como um protetor das superfícies peritoneais lesadas. Logo, concluíram neste estudo que o *sugammadex* reduziu a formação de aderências peritoneais em modelos de aderência cecal em ratos.

Kuru *et al.* (2015) avaliaram o uso do dexmedetomidine na prevenção de aderência intra-abdominal em modelos de aderência cecal em ratos. Esta substância é um potente agonista α2 adrenérgico com efeitos ansiolítico, analgésico, diurético e, mais recentemente, antioxidante e anti-inflamatório. Neste estudo, eles demonstraram diminuição na prevenção de aderências abdominais possivelmente em virtude de suas propriedades antioxidante e anti-inflamatória.

Os estudos com barreiras mais extensivamente avaliados são os agentes baseados no ácido hialurônico. O Seprafim® reduz a incidência de re-operações em pacientes que foram operados por obstrução intestinal devido a aderências peritoneais. Sua segurança em relação a complicações sistêmicas e locais tem sido confirmada em muitos estudos e o tratamento com Sepralfilm® reduziu consideravelmente a incidência e a severidade das aderências abdominais (BROEK

et al., 2014). Por outro lado, Lin *et al.* (2014) encontraram em seu estudo uma alta incidência de formação de abscesso abdominal e deiscência de anastomose com o uso de tal produto, contraindicando-se o seu uso próximo a anastomoses intestinais.

Em virtude de barreiras anti-aderência estarem associadas a distúrbios de cicatrização em anastomoses intestinais incluindo formação de abscesso e fístulas intestinais, Chaturvedi *et al.* (2014) avaliaram o uso do gel alginato ultrapuro no reparo de anastomoses colônicas. Eles concluíram em seu estudo que tal substância reduziu a formação de aderências intra-abdominais ao nível das anastomoses intestinais realizadas em ratos.

Yuan *et al.* (2016), investigaram em seu estudo um biomaterial sob a forma de hidrogel denominado ácido hialurônico derivado da carbodiimida na prevenção de aderências peritoneais pós-cirúrgicas. A aplicação intra-abdominal de tal substância reduziu significativamente a taxa de aderência pós-operatória em modelos de aderência cecal em ratos.

Zulfu *et al.* (2016) avaliaram em seu estudo o uso do pirfenidone na prevenção de aderências peritoneais em modelos de abrasão cecal em ratos. O pirfenidone é um potente agente anti-fibrótico e anti-inflamatório. Os achados deste estudo sugerem que tal substância pode ser usada como um agente protetor na prevenção de aderências peritoneais no período pós-operatório.

Lang et al. (2007) avaliaram o uso do polivinil álcool gel comparado a solução de icodextrina a 4% na prevenção de aderência peritoneal em ratos. Concluíram que o polivinil álcool gel funciona como uma excelente barreira anti-aderência pós-operatória. Lin *et al.* (2014) notaram redução de aderências peritoneais em ratos com o uso de solução de icodextrina a 4% quando comparada com a solução de ringer lactato®.

Ohata *et al.* (2014) avaliaram a eficácia da solução de trehalose a 3% na prevenção de aderências pós-operatórias. A trehalose a 3% é um dissacarídeo que atua protegendo as células mesoteliais do peritônio. Em virtude deste efeito protetor, eles concluíram que a trehalose a 3% reduziu a formação de aderência peritoneal em modelos experimentais de indução de aderência cecal em ratos.

Karaka *et al.* (2013), avaliaram o uso do citrato de tamoxifeno, um anti-estrogênico sintético, na prevenção de formação de aderências intra-abdominais. Concluíram que esta substância é útil na prevenção da formação de aderências peritoneais em modelos de indução de aderência cecal em ratos.

Seguindo as descobertas sobre a relação da formação de aderências e a perfusão local insuficiente, Batukan *et al.* (2007) estudaram a sildenafila, um potencializador do óxido nítrico, como um agente em potencial na prevenção de aderências peritoneais em modelos animais experimentais. Os resultados deste estudo mostraram que a sildenafila reduziu significativamente a formação de novas aderências abdominais.

César *et al.* (2015) avaliou o uso de uma solução à base de água de coco na preservação de implantes de pele. Foi observado neste estudo que mudanças na composição química da água do coco em relação a sua idade, quantidade de açúcar e outros microelementos podem explicar melhor a preservação destes implantes nestas soluções.

Preetha, Devi e Rajamohan (2012) avaliaram a ação anti-inflamatória e antioxidante da vitamina C contida na água de coco. Tal estudo demonstrou que a vitamina C diminuiu a taxa de glicose no plasma e melhorou o metabolismo basal em ratos com diabetes induzido em laboratório. Prades *et al.* (2012b) demonstraram o crescimento de tecido de espinafre num meio de cultura contendo água de coco. Neste estudo, a água de coco induziu *in vitro* a divisão de células maduras.

Já a solução à base de água de coco (ACP-410) apresenta outras vantagens que não somente a diminuição das aderências abdominais. Por ser uma solução e não uma barreira sólida, pode ser utilizada em procedimentos laparoscópicos (minimamente invasivos), em anastomoses intestinais sem risco de fístulas, em inter-alças e não somente entre as alças e a parede abdominal, como nas barreiras sólidas, além de poder irrigar não somente a área submetida ao estresse cirúrgico, podendo atuar em áreas circunvizinhas.

A solução ACP-410 é de fácil aplicação na prática clínica, além de apresentar custo-benefício favorável, em comparação com o Seprafilm®.

Neste estudo observou-se que a média corpórea dos animais dos três grupos não variou ao longo do tempo ($p > 0,05$).

Para a avaliação macroscópica no presente estudo foi utilizada a escala de Nair *et al.* (ZHANG *et al.*, 2015). Pode-se observar que a mediana (mínimo-máximo) dos escores observados no **G1** (controle) foi de 3 (2-4), no **G2** (ringer lactato) foi de 3 (2-4), e no **G3** (ACP-410) foi de 1 (1-4). Logo, pode-se inferir estatisticamente que no **G3** houve menor formação macroscópica de aderências ($p < 0,05$), e que no **G1** e **G2** houve similar formação de aderências ($p > 0,05$).

Para a avaliação microscópica das aderências foi utilizada as características de resposta inflamatória descritas por Yildiz *et al.* (2015) que avaliou os parâmetros de fibrose, inflamação periserosal e formação de granuloma. No tocante à fibrose, observou-se que no **G2** houve maior formação de fibrose do que no **G1** ($p < 0,05$) e que a formação de fibrose entre **G1** e **G3** foram similares ($p > 0,05$), ou seja, o uso de ringer lactato promoveu um maior grau de fibrose em relação a **G1** e **G3**. Tanto o **G1** como o **G3** foram similares em promover menos fibrose.

Com relação à inflamação periserosal pode-se inferir que o **G2** houve maior escore de inflamação periserosal ($p < 0,05$), sem diferença estatística entre **G1** e **G3** ($p > 0,05$). Quanto à formação de granulomas, houve maior prevalência no **G2** em relação a **G1** e **G3** ($p < 0,05$). Entre o **G1** e **G3** não houve diferença ($p > 0,05$).

Avaliando os resultados supracitados, pode-se inferir que o uso de ringer lactato como solução de irrigação apresentou os piores resultados. Em relação ao uso de ACP-410 em comparação ao grupo controle, pode-se observar que ambos os grupos foram similares, exceto na avaliação macroscópica, com evidente benefício do uso da solução de ACP-410.

7 CONCLUSÃO

O uso da solução de ringer lactato predispõe à formação de aderências pós-operatórias em ratos.

O uso de ACP-410 mostrou ser eficiente na diminuição da formação de aderências peritoneais em modelo animal (*Rattus novergicus*).

Estudos posteriores são necessários para validar o uso futuro em humanos.

REFERÊNCIAS

ABBASIAN, B.; KAZEMINI, H.; ESMAEILI, A.; ADIBI, S. Effect of bovine amniotic fluid on intra-abdominal adhesion in diabetic male rats. **Journal of Diabetes and its Complications**, v. 25, p. 39-43, 2011.

ALLAHVERDI, T. D. *et al.* The comparison of the effects of ellagic acid and diclofenac sodium on intra-abdominal adhesion: an in vivo study in the rat model. **International Surgery**, v. 99, p. 543-550, 2014.

ANURAG, P.; SANDHYA, V. G.; RAJAMOHAN, T. Cardioprotective effect of tender coconut water. **Indian Coconut Journal**, v. 37, p. 22-25, 2007.

ARAGÃO, W. M.; ISBERNER, I. V.; CRUZ, E. M. O. **Água-de-coco**. Aracaju: Embrapa CPATC/ Tabuleiros Costeiros, 2001. (Série Documentos 24).

BARROS, T. B.; TONIOLLI, R. Uso potencial da água de coco na tecnologia de sêmen. **Revista Brasileira de Reprodução Animal**, v. 35, n. 4, p. 400-407, 2011.

BATUKAN, C. *et al.* Sildenafil reduces postoperative adhesion formation in a rat uterine horn model. **European Journal of Obstetrics & Gynecology and Reproductive Biology**, v. 135, n. 2, p. 183-187, 2007.

BINNEBÖSEL, M. *et al.* Chronological evaluation of inflammatory mediators during peritoneal adhesion formation using a rat model. **Langenbeck's Archives of Surgery**, v. 396, p. 371-378, 2011.

BORIS, T. C. C. **Desenvolvimento de colutório à base de água de coco em pó (ACP-411) e avaliação pós-tonsilectomia de crianças através do perfil da alfa-amilase salivar e dos parâmetros clínicos.** 2017. 73 f. Dissertação (Mestrado Profissional em Biotecnologia em Saúde Humana e Animal) - Universidade Estadual do Ceará, Fortaleza, 2017.

BRAUN, K. M.; DIAMOND, M. P. The biology of adhesion formation in the peritoneal cavity. **Seminars in Pediatric Surgery**, v. 23, p. 336-343, 2014.

BROCHHAUSEN, C. *et al.* Current strategies and future perspectives for intraperitoneal adhesion prevention. **Journal of Gastrointestinal Surgery**, v. 16, p. 1256-1274, 2012.

BROEK, R. P. G. *et al.* Benefits and harms of adhesion barriers for abdominal surgery: a systematic review and meta-analysis. **Lancet**, v. 383, p. 48-59, 2014.

BUCKENMAIER, C. C. *et al.* Comparison of antiadhesive treatments using an objective rat model. **American Surgeon**, v. 65, n. 3, p. 274-282, 1999.

CAMPBELL-FALCK, D. *et al*. The intravenous use of coconut water. **American Journal of Emergency Medicine**, v. 18, p. 108-111, 2000.

CAMPOS, C.F. *et al.* Chemical composition, enzyme activity and effect of enzyme inactivation on flavor quality of Green coconut water. **Journal of Food Processing and Preservation**, v. 20 p. 487-500, 1996.

CARDOSO, R. C. S.; SILVA, A. R.; SILVA, L. D. M. Comparison of two dilution rates on canine semen quality after cryopreservation in a coconut water extender. **Animal Reproduction Science**, v. 92, p. 384-391, 2006.

CARDOSO, R. C. S.; SILVA, A. R.; SILVA, L. D. M. Use of the powdered coconut water (ACP-106) for cryopreservation of canine spermatozoa. **Animal Reproduction**, v. 2, p. 257-262, 2005.

CARDOSO, W. M. *et al.* Interference of Infectious Bursal disease virus on antibody production against Newcastle disease and Infectious Brochitis virus. **Brazilian Journal of Poultry Science**, v. 8, p. 177-182, 2006.

CAVALCANTE, J. M. M. *et al.* Criopreservação do sêmen ovino em meio diluente à base de água de coco em pó (ACP-102c). **Ciência Animal Brasileira (Online)**, v. 15, p. 344-353, 2014.

CÉSAR, J. M. S. *et al.* Coconut water solutions for the preservation of spleen, ovary, and skin autotransplants in rats. **Transplantation Proceedings**, v. 47, p. 536-544, 2015.

CHAN, E.; ELEVITCH, C. R. *Cocos nucifera* (coconut), ver. 2.1. In: ELEVITCH, C. R. (ed) Species profiles for Pacific Island agroforestry. **Permanent Agriculture Resources (PAR)**. Hölualoa, Havaí, 2006.

CHANG, C-L.; WU, R-T. Quantification of (+)-catechin and (−)-epicatechin in coconut water by LC–MS. **Food Chemistry**, v. 126, n. 2, p. 710-717, 2011.

CHAO, P. C.; HSU, C. C.; YIN, M. C. Anti-inflammatory and anticoagulatory activities of caffeic acid and ellagic acid in cardiac tissue of diabetic mice. **Nutrition & Metabolism**, v. 6, p.33, 2009.

CHATURVEDI, A. A. *et al.* Ultrapure alginate anti-adhesion gel does not impair colon anastomotic strength. **Journal of Surgical Research**, v. 192, p. 432-439, 2014.

CHIANG, S. C. *et al.* TNP-470 inhibits intraabdominal adhesion formation. **Journal of Pediatric Surgery**, v. 35, n. 2, p. 189-196, 2000.

CHUMBIMUNI-TORRES, K. Y.; KUBOTA, L. T. Simultaneous determination of calcium and potassium in coconut water by a flow-injection method with tubular potentiometric sensors. **Journal of Food Composition and Analysis**, v. 19, p. 225-230, 2006.

CHUNG, D. R. *et al.* CD4 T cells regulate surgical and postinfectious adhesion formation. **Journal of Experimental Medicine**, v. 195, n. 11, p. 1471-1478, 2002.

CONDON, E. T. *et al.* Evaluation of postoperative peritoneal adhesion formation following perioperative nicotine administration. **Journal of Surgical Research**, v. 140, p. 135-138, 2007.

DAG, A. *et al.* Soybean oil prevents peritoneal adhesions without impairing colonic anastomotic healing. **Surgical Practice**, v. 19, p. 98-105, 2015.

DEBMANDAL, M.; MANDAL, S. Coconut (*Cocos nucifera* L.: Arecaceae): in health promotion and disease prevention. **Asian Pacific Journal of Tropical Medicine**, p. 241-247, 2011.

DURAN, B. *et al.* Reduction of postoperative adhesions by N,O-carboxymethylchitosan and spermine NONOate in rats. **Experimental Animals / Japanese Association for Laboratory Animal Science**, v. 52, n. 4, p. 267-272, 2003.

ELKINS, T. E. *et al.* Adhesion prevention by solutions of sodium carboxymethylcellulose in rat. I. **Fertility and Sterility**, v. 41, n. 6, p. 926-928, 1984.

EVANS, D. M. *et al.* Dose dependency and wound healing aspects of the use of tissue plasminogen activator in the prevention of intra-abdominal adhesions. **The American Journal of Surgery**, v. 165, n. 2, p. 229-232, 1993.

FELEMOVICIUS, I. *et al.* Prevention of adhesions to polypropylene mesh. **Journal of the American College of Surgeons**, v. 198, n. 4, p. 543-548, 2004.

FERNANDES, J. C. B. *et al.* Simultaneous determination of chloride and potassium in carbohydrate electrolyte beverages using in array of ion-selective electrodes controlled by a microcomputer. **Journal of the Brazilian Chemical Society**, v. 11, n. 4, p. 349-354, 2000.

FONSECA, A. M. *et al.* Coconut water (*Cocos nucifera* L.) – A new biocatalyst system for organic synthesis. **Journal of Molecular Catalysis B Enzimatic**, v. 57, n. 1-4), p. 78-82, 2009.

GALILI, Y. *et al.* Reduction of surgery induced peritoneal adhesions by methylene blue. **The American Journal of Surgery**, v. 175, n. 1, p. 30-32, 1998.

GANGULY, S. Health benefits of coconut in the Asian cuisines: a review. **Journal of Biological and Chemical Research**, v. 30, n. 2, p. 517-521, 2013.

GAO, X. *et al.* Novel thermosensitive hydrogel for preventing formation of abdominal adhesions. **International Journal of Nanomedicine**, v. 8, p. 2453-63, 2013.

GE, L. *et al.* Analysis of cytokinin nucleotides in coconut (*Cocos nucifera* L.) water using capillary zone electrophoresis-tandem mass spectrometry after solid-phase extraction. **Journal of Chromatography A**, v. 1133, p. 322-331, 2006.

HARRIS, E. S.; MORGAN, R. F.; RODEHEAVER, G. T. Analysis of the kinetics of peritoneal adhesion formation in the rat and evaluation of potential antiadhesive agents. **Surgery**, v. 117, n. 6, p. 663-669, 1995.

HEMADEH, O. *et al.* Prevention of peritoneal adhesions by administration of sodium carboxymethyl cellulose and oral vitamin E. **Surgery**, v. 114, n. 5, p. 907-910, 1993.

HIZLI, D. *et al.* Experimental study effect of hypericum perforatum on intraperitoneal adhesion formation in rats. **Archives of Medical Science**, v. 10, n. 2, p. 396-400, 2014.

HOARE, T. *et al.* Prevention of peritoneal adhesions using polymeric rheological blends. **Acta Biomaterialia**, v. 10, n. 3, p. 1187-1193, 2014.

HSIAO, G. *et al*. Inhibitory activity of kinetin on free radical formation of activated platelets in vitro and on thrombus formation in vivo. **European Journal of Pharmacology**, v. 465, p. 281-287, 2003.

HWANG, H. J. *et al.* All the commercially available adhesion barriers have the same effect on adhesion prophylaxis? A comparison of barrier agents using a newly developed, severe intra-abdominal adhesion model. **International Journal of Colorectal Disease**, v. 28, p. 1117-1125, 2013.

IZUMI, Y. *et al.* Cross-linked poly (gamma-glutamic acid) attenuates peritoneal adhesion in a rat model. **Surgery**, v. 141, p. 678-681, 2007.

JACKSON, J. C. *et al.* Changes in chemical composition of coconut (Cocos nucifera) water during maturation of the fruit. **Journal of the Science of Food and Agriculture**, v. 9, n. 84, p. 1049-1052, 2004.

JAFARI-SABET, M.; SHISHEGAR, A.; SAEEDI, A-R. Pentoxifyline increases antiadhesion effect of streptokinase on postoperative adhesion formation: involvement of fibrinolytic pathway. **Indian Journal of Surgery**, v. 77, n. 3, 2013.

KARACA, T. *et al.* Effects of tamoxifen citrate on postoperative intra-abdominal adhesion in a rat. **International Journal of Surgery**, v. 11, n. 1, p. 68-72, 2013.

KARIMI, M. *et al.* Effect of silymarin alcoholic extract on surgery-induced intraperitoneal adhesion in rats. **Surgical Practice**, v. 20, p. 27-33, 2016.

KHAN, M. N.; MUTI, U. R.; KHAN, K. W. A study of chemical composition of Cocos nucifera L. (coconut) water and its usefulness as rehydration fluid. **Pakistan Journal of Botany**, v. 35, n. 5, p. 925-930, 2003.

KIM, J. Y. *et al.* Efficacy and safety of hyaluronate membrane in the rabbit cecum-abdominal wall adhesion model. **Journal of the Korean Surgical Society**, v. 85, p. 51-57, 2013.

KURU, S. *et al.* The preventive effect of dexmedetomidine against postoperative intra-abdominal adhesions in rats. **International Surgery**, v. 100, p. 87-95, 2015.

KUTUK, M. S. *et al.* Oral tadalafil reduces intra-abdominal adhesion reformation in rats. **Human Reproduction**, v. 27, n.3, p. 733-737, 2012.

LALOUTAS, M. *et al.* Postoperative adhesion prevention using a statin-containing cellulose film in an experimental model. **British Journal of Surgery**, v. 99, p. 423-429, 2012.

LANG, R. A. *et al.* Polyvinyl alcohol gel prevents abdominal adhesion formation in a rabbit model. **Fertility and Sterility**, v. 88, n. 2, 2007.

LAUX, D. *et al.* Ultrasonic evaluation of coconut water shear viscosity. **Journal of Food Engineering**, v. 126, p. 62-64, 2014.

LAVOR, C. T. B. *et al.* Água de coco em pó (ACP) como meio de conservação do sêmen de capotes (*Numida meleagris*). **Ciência Animal (UECE)**, v. 22, p. 79-81, 2012.

LEÃO, D.L. *et al.* Efficacious long-term cooling and freezing of *Sapajus apella* semen in ACP-118®. **Animal Reproduction Science (Print)**, v. 159, p. 118-123, 2015.

LIM, R. *et al.* Practical limitations of bioresorbable membranes in the prevention of intra-abdominal adhesions. **Journal of Gastrointestinal Surgery**, v. 13, p. 35-41, 2009.

LIMA, G. L. *et al.* Short-term storage of canine preantral ovarian follicles using a powdered coconut water (ACP)-based medium. **Theriogenology**, v. 74, p. 146-152, 2010.

LIN, H-F. *et al.* Hypothermia decreases postoperative intra-abdominal adhesion formation. **The American Journal of Surgery**, v. 208, n. 3, p. 419-424, 2014.

MAGALHÃES, M. S. F. **Avaliação do efeito do Dersani e da água de coco liofilizada no modelo cutâneo de cicatrização por segunda intenção em ratos Wistar.** 2007. 178 f. Tese (Doutorado em Cirurgia) - Universidade Federal do Ceará, Fortaleza, 2007.

MANDAL, S. M. *et al.* Identification and structural insights of three novel antimicrobial peptides isolated from green coconut water. **Peptides**, v. 30, n. 4, p. 633-637, 2009.

MELO, C. C. S. *et al. Aloe vera* sp. is an acceptable alternative to egg yolk for preserving goat semen at 4 ºC. **Reproduction in Domestic Animals**, v. 47, p. 433, 2012.

MESQUITA, F. J. C. **A água de coco em pó (ACP-113up) como meio de lavagem de espermatozoides para uso em técnicas de reprodução humana assistida.** 2017. 55 f. Dissertação (Mestrado Profissional em Biotecnologia em Saúde Humana e Animal) - Universidade Estadual do Ceará, 2017.

MOREIRA-NETO, J. J. S. *et al.* Viability of human fibroblasts in coconut water as a storage medium. **International Endodontic Journal**, v. 42, n. 9, p. 827-830, 2009.

MOURA, A. V. L. R. **Avaliação da cicatrização de feridas em pé diabético tratadas com bioemulsão à base de água de coco: estudo clínico fase II**. 2017. 81 f. Dissertação (Mestrado Profissional em Biotecnologia em Saúde Humana e Animal) - Universidade Estadual do Ceará, 2017.

MOURA, C. C. G. *et al.* Potential of coconut water and soy milk for use as storage media to preserve the viability of periodontal ligament cells: an in vitro study. **Dental Traumatology**, v. 30, p. 22-26, 2014.

NAIR, S. K.; BHAT, I. K.; AURORA, A. L. Role of proteolytic enzyme in the prevention of postoperative intraperitoneal adhesions. **Archives of Surgery**, v. 108, p. 849-853, 1974.

NUMANOGˇLU, V. *et al.* Comparison between powdered gloves, powder-free gloves and hyaluronate/carboxymethylcellulose membrane on adhesion formation in a rat caecal serosal abrasion model. **Asian Journal of Surgery**, v. 30, n. 2, p. 96-101, 2007.

NUNES, J. F. *et al.* Utilização da água de coco e suas frações ativas na conservação in vitro e avaliação in vivo do sêmen na espécie caprina. **Ciência Animal**, v. 2, p. 34, 1996.

NUNES, J. F.; SALGUEIRO, C. C. M. Bioprodutos oriundos do processamento da água de coco. In: SEMANA INTERNACIONAL DA FRUTICULTURA, FLORICULTURA E AGROINDÚSTRIA, 18., 2011, Fortaleza. **Anais...** Fortaleza: Instituto FRUTAL, 2011. p. 1-9.

NUNES, J.F. Utilização da água de coco como diluidor do sêmen de animais domésticos e do homem. **Revista Brasileira de Reprodução Animal**, v. 22, n. 2, p. 109-112. 1998.

NUNES, J.F., SALGUEIRO, C.C.M. A água de coco em pó como diluidor do sêmen de animais domésticos. **Revista Ciências Agrárias**, Belém, n. 43, supl, 2006.

NUNES, J.F., SALGUEIRO, C.C.M. A água de coco em pó como diluidor do sêmen de animais domésticos. **Revista Ciências Agrárias**, Belém, n. 43, supl, 2006.

OHATA, A. *et al.* Trehalose solution protects mesothelium and reduces bowel adhesions. **Journal of Surgical Research**, v. 191, n. 1, p. 224-230, 2014.

OKABAYASHI, K. *et al.* Adhesions after abdominal surgery: a systematic review of the incidence, distribution and severity. **Surgery Today**, v. 44, p. 405-420, 2014.

OLIVERIA, R. V. *et al.* Avaliação de espermatozoides caprinos congelados em meio à base de água de coco em pó (ACP-101®) ou TRIS. **Arquivo Brasileiro de Medicina Veterinária e Zootecnia**, v. 6, n. 6, p. 1295-1302, 2011.

ONCEL, M. *et al.* Comparison of a novel liquid (Adcon-P) and a sodium hyaluronate and carboxymethylcellulose membrane (Seprafilm) in postsurgical adhesion formation in a murine model. **Diseases of the Colon & Rectum**, v. 46, p. 187-191, 2003.

ONCEL, M. *et al.* The effectiveness of systemic antibiotics in preventing postoperative, intraabdominal adhesions in an animal model. **Journal of Surgical Research**, v. 101, p. 52-55, 2001.

OZER, M. T. *et al.* Anti-adhesive effects of Budesonide combined with spraygel in a cecal abrasion model: an experimental study. **Journal of Adhesion Science and Technology**, v. 26, n. 24, p. 2719-2727, 2012.

PESSOA, N. O. **Avaliação cinética do sêmen de pirapitinga (*Piaractus brachypomus*) congelado em meio à base de água de coco em pó (ACP-104®) ou ringer em três meios de ativação**. 2009. 44 f. Dissertação (Mestrado em Ciências Veterinárias) – Universidade Estadual do Ceará, Fortaleza, 2009.

PETROIANU, G. A. *et al.* Green coconut water for intravenous use: trace and minor element content. **Journal of Trace Elements in Experimental Medicine**, v. 17, n. 4, p. 273-282, 2004.

PINHEIRO, H. A. *et al.* Drought tolerance is associated with rooting depth and stomatal control of water use in clones of *Coffea canephora*. **Annals of Botany**, v. 96, n. 1, p. 101-108, 2005.

PRADES, A. *et al.* Coconut water preservation and processing: a review. **Fruits**, v. 67, p. 157-171, 2012a.

PRADES, A. *et al.* Coconut water uses, composition and properties: a review. **Fruits**, v. 67, p. 87-107, 2012b.

PRADO, F. C. *et al.* Development and evaluation of a fermented coconut water beverage with potential health benefits. **Journal of Functional Foods**, v. 12, p. 489-497, 2015.

PREETHA, P. P.; DEVI, V. G.; RAJAMOHAN, T. Hypoglycemic and antioxidant potential of coconut water in experimental diabetes. **Food & Function**, v. 3, p. 753, 2012.

QUININO, R. M. *et al.* Adhesion prevention in reabsorbable polyethylene glycol hydrogel (Coseal®) coated polypropylene mesh in rabbits. **Acta Cirúrgica Brasileira**, v. 28, n. 12, p. 807-814, 2013.

RADENAHMAD N. *et al*. Young coconut juice significantly reduces histopathological changes in the brain that is induced by hormonal imbalance: a possible implication to postmenopausal women. **Histology & Histopathology**, v. 24, p. 667-674, 2009.

RONDON, R. M. M. *et al.* Uso da água de coco em pó (ACP®) em diferentes temperaturas como diluente de espermatozoides de capote (*Numida meleagris*). **Revista Brasileira de Saúde e Produção Animal**, v. 9, p. 848-854, 2008.

ROSA, M. F.; ABREU, F. A. P. **Água de coco:** método de conservação. Fortaleza: Embrapa CNPAT/SEBRAE/CE, 2000.

SAAT, M. *et al.* Rehydration after exercise with fresh young coconut water, carbohydrate-electrolyte beverage and plain water. **Journal of Physiological Anthropology and Applied Human Science**, v. 21, p. 93-104, 2002.

SAHBAZ, A. *et al.* Bromelain: A natural proteolytic for intra-abdominal adhesion prevention. **International Journal of Surgery**, v. 14, p. 7e11, 2015.

SAHIN, H. *et al.* Effects of sugammadex on the prevention of postoperative peritoneal adhesions. **Kaohsiung Journal of Medical Sciences**, v. 31, p. 463-467, 2015.

SALGUEIRO, C. C. M. *et al.* Utilização de diluentes à base de água de coco in natura e em pó, na inseminação artificial programada de cabras. **Revista Brasileira de Reprodução Animal**, v. 26, supl. 1, p.156-160, 2002.

SANTOS, E. S. *et al.* Uso de biofilmes à base de produtos naturais no tratamento da osteorradionecrose de cabeça e pescoço. In: ENCONTRO DE PÓS-GRADUAÇÃO E PESQUISA DA UNIFOR, ENCONTRO DE PÓS-GRADUAÇÃO E PESQUISA DA UNIFOR, 15., 2015, Fortaleza. **Anais...** Fortaleza: UNIFOR, 2015.

SANTOS, J. L. A. *et al.* Evaluation of chemical constituents and antioxidant activity of coconut water (*Cocus nucifera* L.) and caffeic acid in cell culture. **Anais da Academia Brasileira de Ciências**, v. 85, n. 4, p. 1235-1246, 2013.

SHIMIZU, A. *et al.* A new hepatectomy-induced postoperative adhesion model in rats, and evaluation of the efficacy of anti-adhesion materials. **Surgery Today**, v. 44, n. 2, p. 314-323, 2014.

SILVA, A. E. F. **Maturação in vitro de oócitos de caninos domésticos (*Canis familiaris*)**. 2010. Tese (Doutorado em Ciências Veterinárias) – Universidade Federal do Rio Grande do Sul, Faculdade de Veterinária, 2010.

SILVA, M. A. *et al.* Cryopreservation of collared peccary (*Peccary tajacu*) semen using different freezing curves, straw sizes, and thawing rates. **Cryobiology**, p. 50-55, 2013.

SILVA, T. F. P. *et al.* Comparação de quatro protocolos anestésicos para a coleta de sêmen por eletroejaculação em gatos domésticos. **Ciência Animal**, v. 18, p. 15-23, 2008.

SOBRAL, M. H. N. R. **Avaliação do diluente ocular à base de água de coco na forma em pó, para as vacinas contra o vírus da Bronquite Infecciosa das Galinhas, Doença de Newcastle e Doença Infecciosa da Bolsa pela mensuração**

da resposta imune humoral em frangos de corte. 2005. Dissertação (Mestrado em Ciências Veterinárias) – Universidade Estadual do Ceará, Fortaleza, 2005.

TAHMASEB, S.; TAHAMTAN, M.; TAHAMTAN, Y. Prevention by rat amniotic fluid of adhesions after laparatomy in a rat model. **International Journal of Surgery**, v. 10, n. 1, p. 16-19, 2012.

TAKAGI, K. *et al.* Novel powdered anti-adhesion material: preventing postoperative intra-abdominal adhesions in a rat model. **International Journal of Medical Sciences**, v. 10, n. 4, p. 467-474, 2013.

TAN, T-C. *et al.* Composition, physicochemical properties and thermal inactivation kinetics of polyphenol oxidase and peroxidase from coconut (*Cocos nucifera*) water obtained from immature, mature and overly-mature coconut. **Food Chemistry**, v. 142, n. 121-128, 2014.

TULANDI, T. *et al.* Adhesion development and morbidity after repeat cesarean delivery. **American Journal of Obstetrics and Gynecology**, v. 201, p. 56.e1-6, 2009.

TÜRKOGLU, A. *et al.* Effect of intraperitoneal curcumin instillation on postoperative peritoneal adhesions. **Medical Principles and Practice**, v. 24, p. 153-158, 2015.

UCHOA, D. C. *et al.* Criopreservação de sêmen e inseminação artificial em cães. **Ciência Animal (UECE)**, v. 22, p. 132-142, 2012.

VIGLIAR, R.; SDEPANIAN, V. L.; FAGUNDES-NETO, U. Perfil bioquímico da água de coco. **Jornal de Pediatria**, v. 82, p. 308-312, 2006.

VIVEIROS, A. T. M. *et al.* Motility and fertility of the subtropical freshwater fish streaked prochilod (*Prochilodus lineatus*) sperm cryopreserved in powdered coconut water. **Theriogenology**, v. 74, p. 551-556, 2010.

WHANG, S. H. *et al.* In search of the best peritoneal adhesion model: comparison of different techniques in a rat model. **Journal of Surgical Research**, v. 167, p. 245-250, 2011.

WISEMAN, D. M.; GOTTLICK-IARKOWSKI, L.; KAMP, L. Effect of different barriers of oxidized regenerated cellulose (ORC) on cecal and sidewall adhesions in the presence and absence of bleeding. **Journal of Investigative Surgery**, v. 12, p. 141-146, 1999.

YANG, B. *et al.* Prevention of post-surgical abdominal adhesions by a novel biodegradable thermosensitive PECE hydrogel. **BMC Biotechnology**, v. 10, p. 65, 2010.

YILDIZ, T. et al. Antienflamatuar and antiadhesive effect of clioquinol. **International Journal of Surgery**, v. 15, p. 17-22, 2015.

YUAN, F. *et al.* Effect of carbodiimide-derivatized hyaluronic acid gelatin on preventing postsurgical intra-abdominal adhesion formation and promoting healing in a rat model. **Journal of Biomedical Materials Research Part A**, v. 104A, p. 1175-1181, 2016.

ZAVALA-RODRIGUEZ, J. M. *et al*. Oxychlorine species suppress postsurgical adhesions in rats. **Journal of Surgical Research**, v. 186, p. 164-169, 2014.

ZHANG, L. *et al.* Evaluation of ligustrazine on the prevention of experimentally induced abdominal adhesions in rats. **International Journal of Surgery**, v. 21, p. 115-121, 2015.

ZHANG, L. *et al.* Inhibiting effect of electroacupuncture at Zusanli on early inflammatory factor levels formed by postoperative abdominal adhesions. **Evidence-Based Complementary and Alternative Medicine**, v. 2014, p. 5, 2014.

ZULFU, B. *et al.* Antiadhesive and anti-inflammatory effects of pirfenidone in postoperative intra-abdominal adhesion in an experimental rat model. **Journal of Surgical Research**, v. 201, n. 2, p. 348-355, 2016.

ANEXOS

ANEXO A – APROVAÇÃO COMISSÃO DE ÉTICA PARA USO DE ANIMAIS UNICHRISTUS

CEUA INSTITUTO PARA DESENVOLVIMENTO DA EDUCAÇÃO LTDA IPADE
CENTRO UNIVERSITÁRIO CHRISTUS

Unichristus
Centro Universitário Christus

Of. No. 002/16

Protocolo da CEUA: 002/16

Pesquisador Responsável: Profa. CRISTIANE CLEMENTE DE MELLO SALGUEIRO

Título do Projeto: PREVENÇÃO DE ADERÊNCIA ABDOMINAL PÓS-CIRÚRGICA COM O USO DE SOLUÇÃO DE IRRIGAÇÃO À BASE DE AGUA DE COCO EM PÓ (ACP)

Levamos ao conhecimento de V. Sa que a Comissão de Ética no Uso de Animais do Instituto para Desenvolvimento da Educação LTDA – IPADE considerou **APROVADO** o projeto supracitado na reunião do dia 31 (trinta e um) de agosto de 2016.

Descrição do animal utilizado:

Espécie:	Ratos Wistar Machos	Número Amostral:	30

Relatórios parciais e finais devem ser apresentados ao CEUA/Instituto para Desenvolvimento da Educação LTDA - IPADE ao término do estudo, período máximo 13/06/2017.

Fortaleza, 31 de agosto de 2016.

Olga Vale Oliveira Machado
Coordenadora
CEUA/Instituto para Desenvolvimento da Educação LTDA - IPADE

Campus Benfica
Rua Princesa Isabel, 1920
60015-061 - Fortaleza CE
Fone: 85.3214.8770 - 3214.8771

Campus Dionísio Torres
Rua Israel Bezerra, 610
60135-480 - Fortaleza CE
Fone: 85.3257.2020 - Fax: 85.3277.1762

Campus D. Luis
Av. Dom Luis, 911
60160-230 - Fortaleza CE
Fone: 85.3457.5300 - Fax: 85.3457.5374

Campus Parque Ecológico
Rua João Adolfo Gurgel, 133
60192-345 - Fortaleza CE
Fone: 85.3265.8100 - Fax: 85.3265.8110